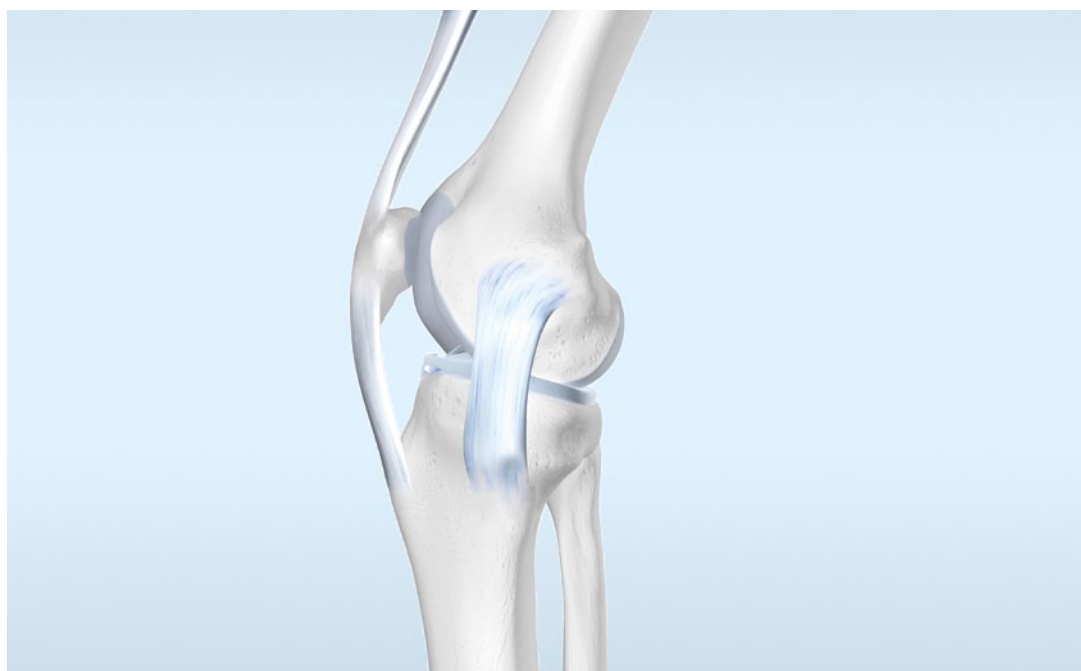

Das Kniegelenk: Diagnostik und Therapie

Prof. Dr. med. Stefan Sell, Neuenbürg

Zertifizierung

Landesärztekammer Hessen
Kategorie D
2 CME-Punkte

Mit freundlicher
Unterstützung von



Einführung

Kniegelenksbeschwerden sind ein zunehmendes gesundheitliches Problem. Dabei stellt die Arthrose mit steigendem Alter die häufigste Erkrankung des Kniegelenks dar. So sind nahezu 15 % der Patienten in orthopädischen Praxen von Knieproblemen betroffen. Auch bei den Allgemeinmedizinern gehört die Gonarthrose zu den oft diagnostizierten Erkrankungen. Hier belegt sie immerhin Rang 21 von den 100 häufigsten Diagnosen [1]. Oftmals führen Sportverletzungen, etwa der Bänder oder des Meniskus, zu frühzeitigem Verschleiß und degenerativen Veränderungen des Kniegelenks. Deswegen ist eine frühzeitige Diagnostik und adäquate Behandlung von Knieverletzungen eine wichtigen Arthrose-Prophylaxe.

Anliegen dieser Fortbildung ist es, die häufigsten Ursachen von Kniegelenksbeschwerden – Ruptur des vorderen Kreuzbands, Meniskusläsionen sowie Gonarthrose – und deren Behandlung näher zu beleuchten.

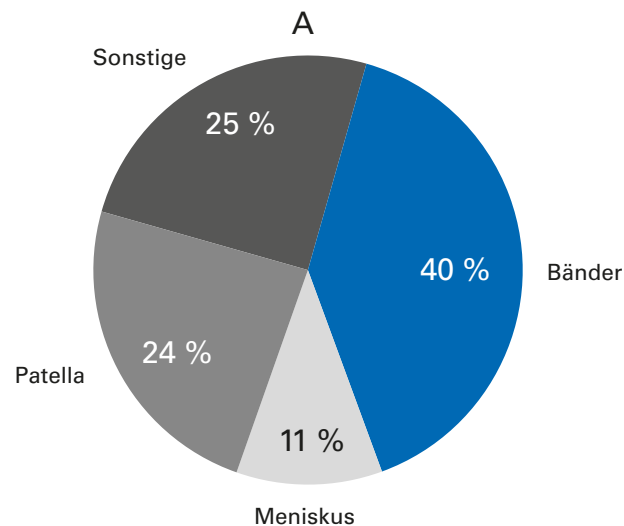
Epidemiologie

Betrachtet man alle klinisch relevanten Knieverletzungen, so sind etwa 40 % Bandverletzungen [2, 3]. Zwei Drittel der Bandverletzungen sind Kreuzbandrisse – zu 46 % isoliert das vordere Kreuzband und zu 4 % isoliert das hintere (Abb. 1). In den USA werden jedes Jahr etwa 75.000 Kreuzbandrupturen operativ versorgt [4]. Diese Zahl entspricht einer Inzidenz von einer Verletzung auf 3.500 Einwohner. Etwa 70 % der Kreuzbandrupturen ereignen sich beim Sport in einem Lebensalter zwischen 15 und 45 Jahren.

Am häufigsten kommen Kreuzbandrupturen in Sportarten mit Sprüngen und plötzlichen Drehbewegungen vor, vor allem bei alpinem Skifahren und Ballsportarten wie Fußball, Handball und Basketball (Abb. 2). Ungefähr 70 % der Verletzungen entstehen ohne direkte Beteiligung eines Mitspielers in so genannten Nicht-Kontakt-Situationen [5]. Dabei ist die Inzidenz von Kreuzbandrupturen bei weiblichen Athleten deutlich höher als bei männlichen [6, 7]. Offenbar sind geschlechtsspezifische neuromuskuläre Unterschiede sowie geschlechtsspezifische Bewegungsmuster wesentliche Faktoren für diesen Unterschied. Ab dem 50. Lebensjahr gehen Kreuzbandrupturen bei beiden Geschlechtern stark zurück [6].

Etwa 40 % aller Knieverletzungen sind Bandverletzungen, zwei Drittel davon Kreuzbandrisse, die häufig bei Sportarten mit Sprüngen und Drehbewegungen vorkommen.

Klinisch relevante Knieverletzungen



Von den Bandverletzungen sind

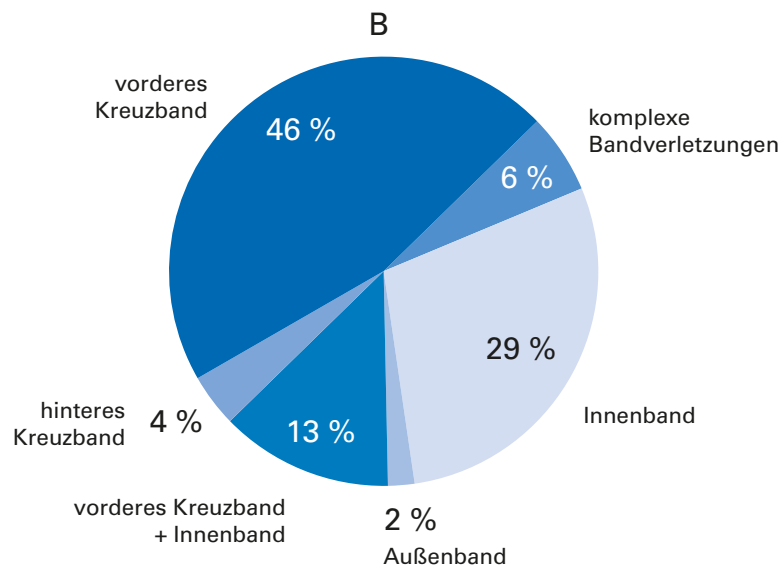


Abb. 1: Anteil der Bänderverletzungen an den klinisch relevanten Knieverletzungen (A). Anteil der einzelnen Bänder an den Bandverletzungen (B) [adaptiert nach 2]

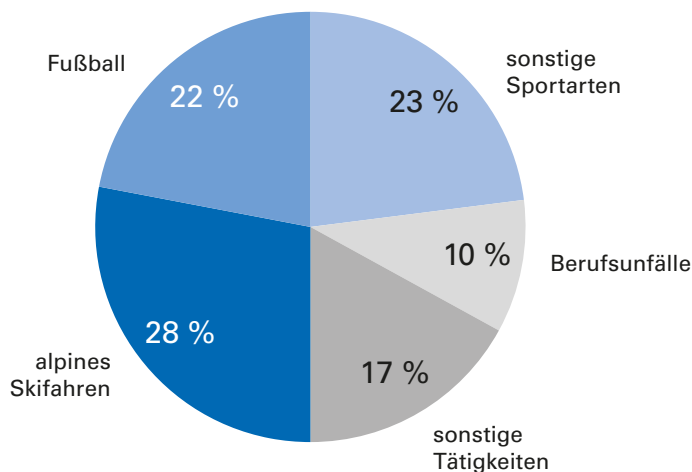


Abb. 2: Verschiedene Ursachen und ihre Anteile an Kreuzbandrissen in der Schweiz. Der in Blau gehaltene Bereich «Sport und Spiel» kommt auf insgesamt 73 % [adaptiert nach 8].

Anders als Kreuzbandrisse werden Meniskusläsionen nicht in erster Linie durch Unfälle, sondern durch degenerative Prozesse mit verursacht. Schon eine einzige falsche Bewegung oder ein leichtes Trauma kann zum Riss eines Meniskus führen, wenn eine entsprechende Vorschädigung vorliegt. Bei jungen Menschen sind es aber tatsächlich (Sport) Unfälle, die Meniskusläsionen verursachen. Ursache ist meist eine Rotationsbewegung in Kombination mit einer axialen Belastung. Aufgrund der geringeren Beweglichkeit des Innenmeniskus ist dieser häufiger als der Außenmeniskus von Verletzungen betroffen. Von einer Unhappy Triad (dt. unglückliche Triade) spricht man, wenn die Innenmeniskusverletzung in Kombination mit einer Ruptur des Innenbandes und des vorderen Kreuzbandes auftritt.

Eine der Hauptursachen für Knieschmerzen ist die Arthrose. Sie ist weltweit die häufigste Gelenkerkrankung des erwachsenen Menschen. In einer epidemiologischen Studie in Griechenland zeigten 8,9 % der erwachsenen Bevölkerung klinisch relevante Knie-, Hand-, und Hüftarthrosen. Den größten Anteil machte in dieser Studie die Gonarthrose mit 6 % aus. [9]. Bei Männern entstehen Arthrosen des Kniegelenkes häufiger rechts als links, während bei Frauen das Verhältnis eher ausgeglichen erscheint [9, 10]. Anhand epidemiologischer Untersuchungen lassen sich einige Risikofaktoren für die Arthrose ableiten. Neben endogenen, d. h. vor allem genetischen Faktoren, spielt die Belastung des Kniegelenks im Laufe des Lebens eine bedeutende Rolle. Berufliche Tätigkeiten in vorwiegend kniender oder hockender Stellung (z. B. Bergleute, Bodenleger) fördern die Gonarthrose. Die Fall-Kontroll-Studie „ArGon“ (Arbeit und Gonarthrose) der Bundesanstalt für Arbeitsschutz und Arbeitsmedizin zeigte, dass bei Männern und Frauen das Knie, ein hoher Body-Mass-Index (BMI), eine familiäre Prädisposition sowie bestimmte Sportarten Prädiktoren für die Entstehung einer Kniegelenksarthrose sind [11]. In der so genannten Ulmer Osteoarthrose-Studie konnten als gelenkspezifische Risikofaktoren in 33,4 % der Gonarthrosepatienten v. a. traumatische Vorerkrankungen identifiziert werden. Die Studie zeigte ebenfalls, dass Übergewicht mit einer Gonarthrose assoziiert ist [12].

Prädiktoren für die Entstehung einer Gonarthrose sind u. a. Übergewicht, familiäre Prädisposition und bestimmte Sportarten. Zu den gelenkspezifischer Risikofaktoren gehören auch traumatische Vorerkrankungen des Kniegelenks.

Anatomie des Kniegelenks (Articulatio genus)

Das Kniegelenk (Abb. 3) ist das größte Gelenk des Menschen. Die Femurkondylen mit ihrer bikonvexen Form, die Tibia medial bikonkav und lateral konkav ermöglichen die klassische Rollgleitbewegung des Knies (Articulatio femorotibialis). Störungen des Gleitprozesses der Patella auf dem Femurkondylus durch Verkleben der Recessus führen zur Einsteifung des Gelenkes (Articulatio femoropatellaris). Die Inkongruenz zwischen Tibia und Femur wird durch die Menisken verbessert und so eine gleichmäßigere Druckverteilung ermöglicht. Die Lig. cruciata (Kreuzbänder) stabilisieren durch ihre besondere anatomische Anordnung das Kniegelenk vor allem in anteroposteriorer Richtung. In ihrer stabilisierenden Wirkung werden sie von den Kollateralbändern, der Kniegelenkkapsel und der knieumspannenden Muskulatur unterstützt.

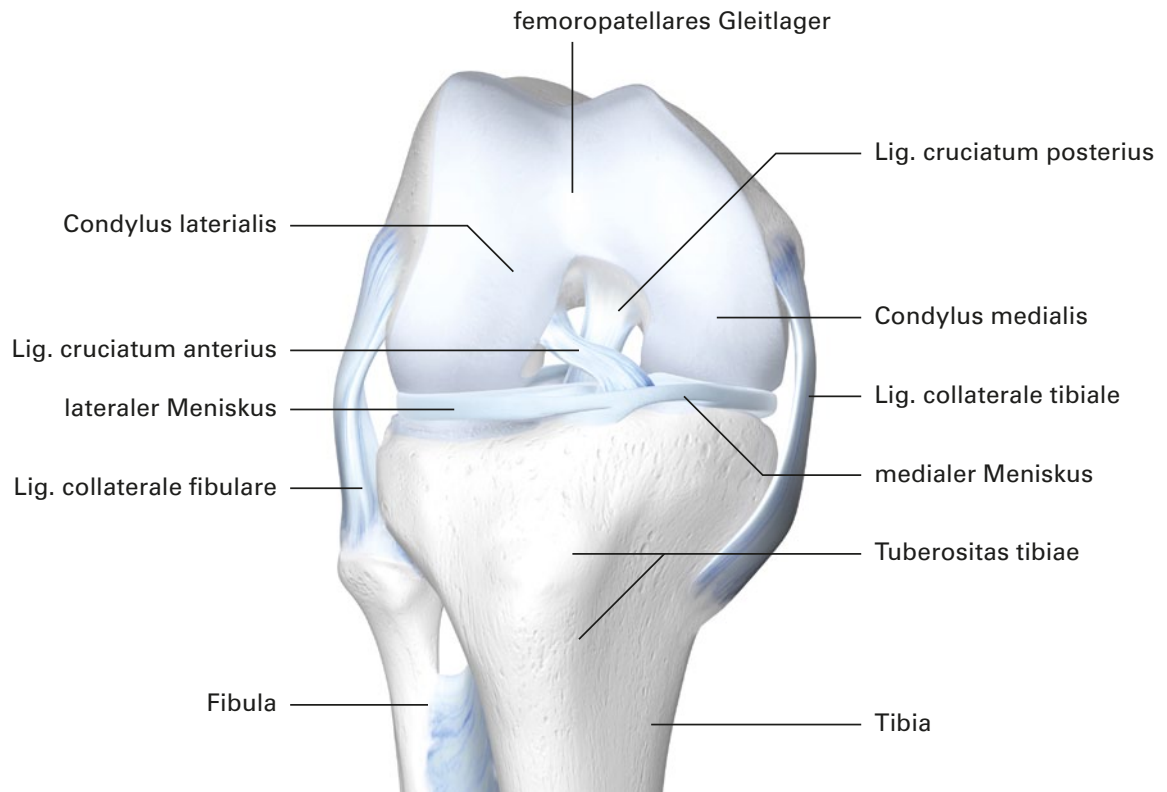


Abb. 3: Kniegelenk rechts in gebeugter Stellung nach Entfernung der Gelenkkapsel (Ansicht von vorne)

Charakteristische Symptomatik bei Knieproblemen

Eine unbehandelte Kreuzbandruptur kann aufgrund der Instabilität des Kniegelenks zu Meniskus- und Knorpelschäden und schließlich zu degenerativen Veränderungen des Kniegelenkes führen.

Typische Symptome der **vorderen Kreuzbandruptur** sind Zerreißungsgefühl, Rupturge-räusch; hinzu kommen dann Gangunsicherheit (Giving-way-Phänomen), Leistungsverlust (manchmal verzögert), Gelenkguss (sofort oder verzögert), Kapselschmerz, Kniekehlschmerz, Streck- und Beugehemmung und Pseudoblockade [13]. Gleichzeitig zum Kreuzbandriss kommt es zu Gefäßrissen, die ein Hämarthros verursachen. Sekundär kann eine unbehandelte Kreuzbandruptur aufgrund der Instabilität des Kniegelenks zu Meniskus- und Knorpelschäden und schließlich zu degenerativen Veränderungen des Kniegelenks führen.

Typisch für eine **Meniskusläsion** ist ein stechender Schmerz. Wegen der anatomischen festeren Verbindung mit dem Innenband ist der Innenmeniskus häufiger beteiligt.

Die an einer **Gonarthrose** leidenden Patienten klagen zu Beginn der Erkrankung neben dem typischen Anlaufschmerz über Belastungsbeschwerden. Bei fortgeschrittener Arthrose persistieren die Schmerzen auch in Ruhe oder während der Nacht. Weitere typische Symptome sind Funktionseinbußen (Bewegungseinschränkung, Muskelminde-rung), Reibegeräusche und erhöhte Empfindlichkeit gegen Nässe und Kälte [14].

Diagnostik

Klinische Untersuchungen

Bei schmerzbedingter Einschränkung der Untersuchungsfähigkeit sollte die Untersuchung nach einigen Tagen der Schonung und Schmerzbehandlung wiederholt werden.





Für die Diagnose einer **Kreuzbandruptur** werden eine Reihe von diagnostischen Maßnahmen aufgezeigt [13]. Eine umfangreiche Anamnese mit Klärung des Unfallhergangs gibt erste Hinweise. Zur klinischen Untersuchung gehören neben der Erfassung eines Hämarthros insbesondere die Funktionsprüfung des vorderen Kreuzbandes, die einen hohen diagnostischen Stellenwert hat (Tab. 1). Bei schmerzbedingter Einschränkung der Untersuchungsfähigkeit sollte die Untersuchung nach einigen Tagen der Schonung und Schmerzbehandlung wiederholt werden.

Die Ruptur eines Seitenbandes kann mit Hilfe von Stabilitätstests, wie dem Valgus-Varus-Test, nachgewiesen werden (Tab. 1). Alle Tests sind am entspannt liegenden Patienten unter bestmöglicher Vermeidung von Schmerzen durchzuführen.




Tabelle 1 gibt einen Überblick über wichtige Testverfahren zur Differenzialdiagnostik von Kniebeschwerden [15, 16].

Auch für eine **Meniskusschädigung** gibt es eine Reihe von diagnostischen Hinweisen. Die Funktionstests basieren auf der Auslösung von Schmerzen durch Druck, Zug oder Scherung des Meniskus. Tabelle 2 zeigt wichtige Funktionstests zur Beurteilung einer Meniskusläsion.



Die Beurteilung des Femoropatellargelenkes hinsichtlich Reizsymptomatik und Sicherheit der Patellaführung komplettieren eine Knieuntersuchung [14]. Einige diagnostische Tests sind in Tabelle 3 beschrieben.


Untersuchungsmethode	Vorgehensweise
<p>Valgus- und Varustest: Valgus- und Varusaufklappbarkeit in Streckung bzw. in 20° Beugung des Kniegelenks.</p> 	<p>Der Patient befindet sich in Rückenlage. Der Untersucher umfasst das Kniegelenk proximal des Gelenkspaltes. Der distale Unterschenkel wird mit der anderen Hand umfasst und so ein Valgus- und ein Varusstress auf das Gelenk ausgeübt.</p> <p>Befund Eine laterale Aufklappbarkeit (Varustest) des Kniegelenks in 10° bis 20° Flexion gibt Hinweise auf eine Verletzung des lateralen Seitenbandes und eventuell der Popliteussehne. Bei positivem Ausfall des Tests in Extension besteht der Verdacht einer zusätzlichen Läsion der dorsolateralen Kapselschale und einer Ruptur des vorderen Kreuzbandes. Eine Ruptur des Tractus iliotibialis und des hinteren Kreuzbandes ist möglich. Fällt der Varustest negativ aus, sind das laterale Seitenband und der dorsolaterale Kapsel-Band-Apparat wahrscheinlich intakt.</p>
<p>Schubladen-Test</p> 	<p>Die Untersuchung erfolgt in Rückenlage, das Hüftgelenk ist 45°, das Kniegelenk 90° gebeugt. Der Untersucher fixiert den Fuß des Patienten mit Hilfe seines Gesäßes. Der Schienbeinkopf wird mit beiden Händen umfasst und bei entspannter Beugemuskulatur des Patienten nach vorn gezogen oder nach hinten gedrückt. Beim vorderen Schubladentest wird der Unterschenkel gegen den Oberschenkel ventral und beim hinteren Schubladentest entsprechend dorsal verschoben.</p> <p>Befund Positiv, wenn der Unterschenkel gegen den Oberschenkel in der jeweiligen Richtung um mehr als 0,5 cm verschiebbar ist. Wichtig ist der Seitenvergleich. Bei positiver vorderer Schublade ist das vordere Kreuzband geschädigt, bei positiver hinterer Schublade das hintere Kreuzband.</p>
<p>Lachman-Test: Vordere Translation in 20-30°-Beugung</p> 	<p>Der Untersucher hält mit der einen Hand den Oberschenkel. Mit der anderen umgreift er den Unterschenkel und löst eine Subluxation der Tibia aus.</p> <p>Befund Positiv, wenn der Tibiakopf deutlich nach anterior verschoben werden kann (mehr als 0,5 cm). Es fehlt auf der betroffenen Seite ein fester Anschlag. Der Seitenvergleich ist wichtig. Bei positiven Zeichen ist das vordere Kreuzband geschädigt.</p>
<p>Pivot-Shift-Test (Subluxationstest)</p> 	<p>In Rückenlage des Patienten wird das verletzte Bein gestreckt angehoben. Eine Hand rotiert den Fuß des gestreckten Beins nach innen, die andere Hand umfasst den Schienbeinkopf von hinten lateral und übt einen Valgusstress aus. Der laterale Tibiakopf subluxiert in extensionsnaher Stellung bei Insuffizienz des vorderen Kreuzbandes nach ventral. Bei einer Beugung von 30° bis 40° erfolgt die plötzliche Reposition des lateralen Tibiaplateaus („Schnapp-Phänomen“).</p> <p>Befund Bei Subluxation besteht Verletzung des vorderen Kreuzbandes.</p>

Tab. 1: Funktionstests zur Differenzialdiagnostik von Kreuzbandverletzungen [16]

Untersuchungsmethode	Vorgehensweise
<p>Apley-Distraktions- und Kompressionstest (Grinding-Test)</p> 	<p>Der Patient liegt auf dem Bauch mit 90°-Beugung des betroffenen Knies. Der Untersucher fixiert den Oberschenkel mit seinem Knie, während er einmal unter Zug und einmal unter axialem Druck das Knie des Patienten rotiert.</p> <p>Befund Schmerzen im gebeugten Knie bei Rotation des Unterschenkels unter Zug sprechen für einen Kapsel-/ Bandschaden. Unter Druck hingegen für eine Meniskusläsion.</p>
<p>Steinmann-I-Zeichen</p> 	<p>In Rückenlage des Patienten fixiert der Untersucher mit der linken Hand das gebeugte Knie, mit der anderen umfasst er den Fuß und führt forcierte Rotationsbewegungen des Unterschenkels bei unterschiedlich stark gebeugtem Kniegelenk durch.</p> <p>Befund Schmerzen im medialen Gelenkspalt bei forcierter Außenrotation deuten auf einen Innenmeniskusschaden hin, bei Innenrotation mit Schmerzen im lateralen Gelenkspalt ist ein Außenmeniskusschaden anzunehmen. Wegen der unterschiedlichen Risslokalisation sollte das Steinmann-I-Zeichen in verschiedenen Beugstellungen des Gelenks geprüft werden.</p>
<p>Steinmann-II-Zeichen</p> 	<p>In Rückenlage des Patienten fasst der Untersucher mit der linken Hand das Knie, bei gleichzeitigem Tasten der Gelenkspalte. Die rechte Hand fasst den Unterschenkel etwas oberhalb der Knöchelgabel. Der Unterschenkel wird bei fixiertem Oberschenkel in eine Außenrotations- bzw. Innenrotationsstellung gebracht und bei leichter Stauchung in axialer Richtung gebeugt und gestreckt.</p> <p>Befund Schmerzen im medialen bzw. lateralen Gelenkspalt deuten auf eine Meniskusverletzung hin. Der im Gelenkspalt palpierende Druckschmerz wandert bei Beugung und leichter Außenrotation im Kniegelenk nach medial und dorsal zum medialen Kollateralband, bei Streckung des Knies wieder nach ventral. Bei Innenrotation des Unterschenkels und dem Verdacht eines Außenmeniskusschadens wandert der Druckschmerz bei einer Streckung des Knies nach ventral und beim Beugen nach dorsal.</p>

Tab. 2: Funktionstests zur Differenzialdiagnostik von Meniskusläsionen

Untersuchungsmethode	Vorgehensweise
<p>Zohlen-Zeichen</p> 	<p>Der Untersucher presst bei dem auf dem Rücken liegenden Patienten die Patella bei gestrecktem Bein proximal medial und lateral mit dem Daumen auf ihr Gleitlager und fordert den Patienten auf, das Bein weiter zu strecken bzw. den M. quadriceps anzuspannen. In der zweiten Phase des Tests drückt der Untersucher die Patella direkt in das Patellagleitlager, während der Patient den M. quadriceps anspannt.</p> <p>Befund Im Falle von retropatellaren Knorpelschäden treten Schmerzen retropatellar und / oder parapatellar auf.</p>
<p>Facettendruckschmerztest</p> 	<p>Der Patient liegt auf dem Rücken. Bei gestrecktem Kniegelenk wird mit beiden Daumen zunächst von medial, dann mit den Zeigefingern von lateral die Patella nach lateral bzw. medial aufgekippt und die mediale bzw. laterale Facette mit dem Zeigefinger bzw. Daumen auf Druckschmerzhaftigkeit palpiert.</p> <p>Befund Bei einer Retropatellararthrose werden vom Patienten Schmerzen angegeben, besonders bei Palpation der medialen Gelenkfacette.</p>

Untersuchungsmethode	Vorgehensweise
McConnel-Test 	<p>Der Patient sitzt auf der Untersuchungsfläche und lässt die Beine locker über die Liegekante herabhängen. Durch isometrische Anspannung des M. quadriceps wird bei diesem Test versucht, die femoropatellaren Schmerzen zu provozieren. Hierzu wird das Kniegelenk in verschiedene Flexionsgrade gebracht (0°, 30°, 60° und 120°). Der Patient wird aufgefordert, das Bein gegen Widerstand zu strecken.</p> <p>Befund Treten Schmerzen oder ein subjektives Engegefühl auf, medialisiert der Untersucher die Patella mit Hilfe seiner Daumen. Dieses Manöver führt bei positivem Test zur Schmerzreduktion.</p>

Tab. 3: Funktionstests zur Differenzialdiagnostik von Retropatellararthrose

Bildgebende Verfahren

Neben der klinischen Untersuchung können bildgebende Verfahren bei **Ruptur des Kreuzbandes** oder **Meniskusläsionen** eingesetzt werden, um die klinische Diagnose zu dokumentieren und insbesondere Begleitverletzungen wie ossäre, ligamentäre und Weichteilverletzungen nachzuweisen oder auszuschließen. Obligatorisch ist die Röntgenuntersuchung in zwei Ebenen, möglichst mit einem axialen Bild der Patella, um knöcherne Bandausrisse und Frakturen zu erkennen.

Die MRT kann zur Erfassung von **Bandverletzungen** und ihrer Lokalisation, von Meniskusläsionen, Knorpelverletzungen, osteochondralen Läsionen, occulanten Frakturen und Knochenmarksödemen eingesetzt werden. Die sonographische Kniegelenksuntersuchung hat für die Darstellung der Kreuzbänder, Kollateralländer und Menisken eher eine zweitrangige Bedeutung [13].

Bei der **Gonarthrose** dient die Röntgenuntersuchung neben der Primärdiagnostik auch der Verlaufsbeurteilung [14, 17]. Bei der Diagnostik der Arthrose haben sich Aufnahmen im Stehen bei gestrecktem Knie sowie in 30° Flexion durchgesetzt. Mit dem konventionellen Röntgenbild lässt sich der Knochen zwar mit hoher örtlicher Auflösung besser darstellen als mit anderen bildgebenden Verfahren, doch Weichteile und Knorpel können nur indirekt beurteilt werden. Die Gelenksonographie kann bei der Arthrose die intraartikuläre Ergussbildung frühzeitig erfassen sowie das Ausmaß der osteochondrophytären Ausziehungen und der synovialen Beteiligung bildlich darstellen. Begleitende Veränderungen der Sehnen, Bursen und faserknorpeligen Strukturen am Kniegelenk können beurteilt werden. Stärke der MRT ist die Fähigkeit, den Knorpel hinsichtlich Volumen und struktureller Veränderungen direkt sichtbar zu machen [17] und so auch Frühveränderungen aufzudecken; gleichzeitig können Begleitveränderungen wie die Bildung von Knochenödemen frühzeitig erfasst werden.

Mit dem konventionellen Röntgenbild lässt sich der Knochen zwar mit hoher örtlicher Auflösung besser darstellen als mit anderen bildgebenden Verfahren, doch Weichteile und Knorpel können nur indirekt beurteilt werden. Stärke der MRT ist die Fähigkeit, den Knorpel hinsichtlich Volumen und struktureller Veränderungen direkt sichtbar zu machen.

Therapie von Kniegelenksbeschwerden

Ruptur des vorderen Kreuzbandes

Konservative versus chirurgische Therapie

Eine Ruptur des vorderen Kreuzbandes kann konservativ oder chirurgisch therapiert werden. Nach der Leitlinie der Deutschen Gesellschaft für Unfallchirurgie [13] gibt es Faktoren, die die eine oder andere Behandlungsmethode nahelegen (Tab. 4). Da es ohne chirurgische Intervention insbesondere bei persistierender Instabilität häufig zu sekundären Meniskusschäden und zur Arthroseentwicklung kommt – insbesondere, wenn die Patienten ein hohes körperliches Aktivitätsniveau beibehalten – ist in den meisten dieser Fälle eine chirurgische Behandlung Therapie der Wahl. Eine chronische Instabilität des vorderen Kreuzbandes ist häufig verbunden mit einer erhöhten Rate von Läsionen des medialen Meniskus nach 6 Monaten und Verletzungen des Knorpels nach 12 Monaten [18].

Die **konservative Therapie** besteht zunächst aus Kühlung, Kompression und abschwellenden Maßnahmen, gefolgt von einer physikalischen Therapie und physiotherapeutischen Übungen; hier stehen der muskuläre Aufbau zur Stabilisierung des Kniegelenkes und auch neuromuskuläres sowie koordinatives Training im Vordergrund.

Auch der Einsatz einer Orthese hat einen Stellenwert in der konservativen Therapie der Kreuzbandruptur als ergänzende Maßnahme. Wichtig ist die kontinuierliche begleitende ärztliche Betreuung, um bei persistierender Instabilität den Zeitpunkt für eine operative Stabilisierung nicht zu verpassen.

Für die **chirurgische Intervention** gibt es prinzipiell zwei geeignete Zeitpunkte: Bei frischer Ruptur kann es günstig sein, innerhalb der ersten 24 bis 48 Stunden zu operieren. Ansonsten ist das Abklingen der akuten Inflammationsphase bei aktiv vollständig streckbarem und weitgehend frei beugbarem Kniegelenk abzuwarten.

Als operative Standardtechnik gilt heute die arthroskopische Rekonstruktion mit autologen Sehnen. Verwendet werden meist körpereigene Sehnen, wie ein Teil der Patellarsehne, die Quadrizepssehne oder die Semitendinosus-/Gracilissehne [13]. Nach Entnahme der Sehne wird diese den Anforderungen eines Kreuzbandtransplantats entsprechend präpariert. Simultan findet die Vorbereitung der Verankerungskanäle – je nach Operateur 1- bis 4-Bündeltechnik – statt, aus denen zuvor die Reste des durchtrennten Kreuzbandes vollständig entfernt wurden. Danach wird das neue körpereigene Kreuzband eingebracht und in seiner Funktion und Position fixiert.

Entscheidend für den Therapieerfolg ist jedoch nicht nur die Operation, sondern ganz wesentlich auch eine **gezielte Nachbehandlung**. Eine längerdauernde Immobilisation, wie früher üblich, wird in Anbetracht der negativen Auswirkungen auf die Knorpel-, Meniskus und Ligamenternährung lange nicht mehr befürwortet. Stattdessen soll das Kniegelenk frühzeitig durch gezielte Krankengymnastik mobilisiert werden. Eine Knieorthese bzw. eine moderne funktionell stabilisierende Bandage kann hierbei potenziell den Prozess in der Aktivität unterstützen. Viele Operateure führen dazu ein strukturiertes Rehabilitationsprogramm durch. Dabei wird Wert gelegt auf Kraftaufbau, propriozeptives Training und Gewinn an funktioneller Stabilität. Individuelle Patientenfaktoren wie Alter, Bindegewebszustand, Wundheilung, Vertrauen in das eigene Bein, Motivation und Leistungsniveau sollten berücksichtigt werden. In einem systematischen Review zeigten Lai et al., dass die Rate an Top-Sportlern, die wieder zu ihrem früheren Sport zurückkehrten, bei 83 % lag. Die mittlere Zeit dazu lag zwischen 6 und 13 Monaten. Die Rerupturrate des Transplantates betrug 5,2 % [19].

Ein strukturiertes Rehabilitationsprogramm legt Wert auf Kraftaufbau, propriozeptives Training und Gewinn an funktioneller Stabilität. Hierbei sollen individuelle Patientenfaktoren wie Alter, Bindegewebszustand, Wundheilung und Motivation berücksichtigt werden.

Für eine konservative Therapie spricht:	Für eine chirurgische Therapie spricht:
<ul style="list-style-type: none"> • Allgemeine und lokale Kontraindikationen gegen die Operation • Geringe Instabilität • Isolierte Läsion ohne Seitenbandbeteiligung • Keine Belastungsanforderungen • Vorbestehende Arthrose 	<ul style="list-style-type: none"> • Komplexe Kniebandverletzungen mit erheblicher Instabilität des Seitenbandsystems • Objektive Instabilität • Subjektive Instabilität beim Sport oder im täglichen Leben, rezidivierende Giving-way-Ereignisse mit Gelenkschwellungen • Wunsch nach Belastungsfähigkeit für kniebelastende Sportarten und berufliche Tätigkeit • Begleitende Meniskusläsion • Instabilitätsbedingter Knorpelschaden

Tab. 4: Entscheidungskriterien für eine konservative bzw. chirurgische Behandlung bei vorderem Kreuzbandriss [adaptiert nach 13]

Wichtig für die Entscheidung zur operativen oder konservativen Therapie ist die Möglichkeit des Patienten, die Verletzung des vorderen Kreuzbandes (VKB) in der Stabilität zu kompensieren, man unterscheidet sogenannte Coper und Non-Coper [20].

Phase I	Akut-/Entzündungsphase sowie Beginn der Proliferationsphase etwa in der 1. und 2. posttraumatischen Woche
Phase II	Proliferationsphase und Beginn der Remodellierungsphase etwa 5. bis 6. posttraumatische Woche
Phase III	Remodellierungsphase etwa ab der 7. posttraumatischen Woche

Tab. 5: Rehabilitationsphasen nach VKB-Ruptur [adaptiert nach 20]

Konservative Therapie und Nachbehandlung nach operativer des VKB haben viele Gemeinsamkeiten [20].

Bei der Nachbehandlung nach Operation sollten einige Grundsätze beachtet werden [21]:

- Nicht gegen den Schmerz üben.
- Bei Schwellung und Kapselverhärtung die Intensität und Art der Therapiemaßnahmen anpassen.
- Mit Krafttraining erst beginnen, wenn eine ausreichende Gelenkbeweglichkeit und Stabilität vorhanden sind.
- Koordinative und propriozeptive Übungen als essenziellen Bestandteil in die Therapie integrieren.
- Enge Kooperation zwischen Physiotherapeut, Operateur und Patient.

Meist wird das Fortschreiten der Rehabilitation vom Erreichen fester Ziele im Aufbauprozess abhängig gemacht.

Bei der Kreuzbandruptur stehen sowohl in der Primärbehandlung als auch in der Nachbehandlung nach Operation mehrere Orthesen-Optionen zur Verfügung; es konkurrieren die stabile Orthese mit der Kombination aus **Bandage und Orthese**, die ihre Stabilisierung durch die Besonderheiten des Gestricks erlangt. Die Stabilisierung des Gelenkes kann mit beiden Versorgungsformen erzielt werden [22, 23]. Ein Großteil der Patienten empfindet die Entlastung und Stabilisierung des Kniegelenks durch eine Kniebandage unter Bewegung als wohltuend. Ein klinisch wichtiger Nutzen von Kniebandagen ist die Verbesserung der Propriozeption [22, 23].

Die Stabilisierung des Gelenkes kann sowohl mit einer stabilen Orthese oder mit einer Kombination aus Bandage und Orthese erzielt werden, wobei Kniebandagen die Propriozeption verbessern.

Propriozeption

Als Propriozeptoren bezeichnet man Mechanorezeptoren, die die Wahrnehmung der Lage, Stellung und Bewegung des Körpers im Raum realisieren. Lokalisiert sind die Propriozeptoren in Gelenken, partizipierender Muskulatur, Sehnen, Bändern, Bindegewebe und der über dem entsprechenden Gelenk liegenden Haut [24]. So besitzt das vordere Kreuzband propriozeptive Nervenfasern, über die dem ZNS Informationen über die Bewegungsabläufe des Kniegelenkes zugeleitet werden. Mit einer Störung der Propriozeption geht meist eine Minderung des Koordinationsvermögens einher.

Auch wenn der Goldstandard der Ersatz des VKB mittels Semitendinosus-Plastik ist, werden eine ganze Reihe von Kreuzband erhaltenden Techniken eingesetzt; der Erfolg scheint hier wesentlich von der richtigen Indikationsstellung abzuhängen. Darunter fällt auch die **Healing-Response-Technik** [25]. Diese Methode nutzt die Eigenschaft undifferenzierter Stammzellen, sich bei entsprechender mechanischer Belastung zu Tendinocyten auszudifferenzieren und so ein Zusammenwachsen der Sehne / Bänder zu ermöglichen. Weitere Verfahren stellen die dynamische intraligamentäre Stabilisierung mittels Ligamys, die Ankerrefixation oder die innere Schienung durch reißfeste Materialien dar [20].

Auch durch die Gabe von **Wachstumsfaktoren** wie PDGF, TGF- β und FGF, von **Hyaluronsäure** oder **Gemischen aus Kollagen und Blutplättchen** lassen sich anscheinend Heilungsprozesse am Kreuzband stimulieren, wie *in vitro* und in Tiermodellen gezeigt wurde [26]. Möglicherweise resultieren aus diesen Erkenntnissen zukünftig neue Therapiemöglichkeiten für Kreuzbandrupturen.

Seitenbandriss

Risse im Seitenbandbereich heilen nach ausreichender Ruhigstellung folgenlos aus [27]. Eine moderne funktionelle Therapie beinhaltet eine Mobilisierung des Gelenks mit einer Sicherung des Heilungsprozesses durch eine funktionelle Orthese.

Meniskusriss

Ist der Erhalt des Meniskus sinnvoll, aber eine Naht nicht möglich, sind insbesondere beim jüngeren Patienten eine Transplantation oder das Einsetzen eines Implantats eine Therapieoption.

Meniskuläsionen können insbesondere bei Beuge- und Rotationsbewegungen zu Einklemmungen führen, welche die Knorpelfläche schädigen. Therapeutisch genügt es meist, den eingerissenen Meniskusrand arthroskopisch abzutragen und zu glätten. Beim jungen Patienten, wenn das Unfallereignis erst kurz zurück liegt und die Ruptur im durchbluteten Bereich des Meniskus liegt, sollte versucht werden, die Ruptur zu nähen. Neuere Studien berichten, dass eine Naht auch möglich ist, wenn der Riss peripher lokalisiert ist oder längs verläuft [28] oder auch aus der Mitte radial zieht [29]. Ist der Erhalt des Meniskus sinnvoll, aber eine Naht nicht möglich, sind insbesondere beim jüngeren Patienten eine Transplantation oder das Einsetzen eines Implantats eine Therapieoption. Mit einigen synthetischen biodegradierbaren und biostabilen Gerüstgeweben liegen erste Erfahrungen aus experimentellen und klinischen Studien vor [30]. Collagen-Implantate [31] oder humane Transplantate werden ebenfalls eingesetzt.

Über die Art der postoperativen Rehabilitation gibt es derzeit keinen wissenschaftlichen Konsens. In der Rehabilitationsphase nach der Operation haben sich Kniebandagen bewährt, um dem Patienten Sicherheit in der Bewegung zu geben und die Propriozeption zu verbessern. Einen Stellenwert haben Kniebandagen auch bei rezidivierenden Kniegelenksergüssen, wie sie nach Knieoperationen nicht selten sind.

Gonarthrose

Ziel der konservativen Therapie ist die Bekämpfung der klinischen Symptome, d. h. Schmerzlinderung, Verbesserung der Beweglichkeit und Gehleistung sowie die Hemmung der Progredienz [14].

Das Spektrum der **multimodalen Therapie** reicht von Physiotherapie, orthopädischen Hilfsmitteln und medikamentöser Therapie bis zur operativen Intervention. Die operative Therapie von Knorpelläsionen hängt von Lokalisation, Größe und Tiefe des Defektes ab. Operativ kommen bei isolierten Knorpeldefekten Verfahren zur Faserknorpelbildung (Pridie-Bohrung, Abrasionsarthroplastik, Mikrofrakturierung), autologous matrix-induced Chondrogenesis (AMIC), die Verpflanzung von osteochondralen Transplantaten (Mosaikplastik, OCT) bis hin zur autologen Chondrozytentransplantation (ACT) zur Anwendung.

Ein systematisches Review vergleicht die derzeit bedeutendsten Therapiekonzepte zum Knorpelersatz: Mikrofrakturierung, ACT und OCT.

Ein systematisches Review vergleicht die derzeit bedeutendsten Therapiekonzepte zum Knorpelersatz: Mikrofrakturierung, ACT und OCT [32]. Kurz- und mittelfristig zeigen sich alle drei Verfahren als wirksam. Hinsichtlich des klinischen Erfolgs scheint die ACT der Mikrofrakturierung überlegen zu sein. Unterschiede zwischen ACT und der OCT waren nicht ersichtlich. Im Vergleich mit ACT und Mikrofrakturierung führt OCT zu einer schnelleren Besserung. Nachteil der Methode sind jedoch mögliche Beschwerden an der Entnahmestelle. Für eine endgültige Bewertung fehlen derzeit noch verlässliche Langzeitdaten.

Physiotherapie und physikalische Maßnahmen komplettieren sowohl die konservative Therapie als auch die postoperative Nachbehandlung.

Einen wichtigen Beitrag zur Schmerzlinderung und Funktionsverbesserung bei Gonarthrose können Bandagen leisten. Zu diesem Ergebnis kommt ein auf fünf kontrollierten Studien basierender Cochrane Review (Evidenzgrad Ib) [33]. Bandagen sind einfach in der Anwendung, was gerade auch für ältere Patienten bedeutsam ist, und nebenwirkungsarm. Ein weiterer Vorteil bei fortgeschrittener Arthrose ist der wärmende Effekt der Bandage. Denn viele Patienten klagen über eine Zunahme ihrer Beschwerden durch den Einfluss von feuchter Kälte. Das strumpfförmige, elastische Material vermittelt ein stabilisierendes Gefühl. Von besonderer Bedeutung bei der Gonarthrose ist die Verbesserung der Schwell- und Koordinationsmechanismen durch die propriozeptive Wirkung der Bandage [34].

Fazit

Probleme des Kniegelenks sind ein weit verbreitetes Problem. Die Therapiestrategien unterscheiden sich je nach Art der Beschwerden grundlegend. Bei Kreuzbandrupturen ist die operative Rekonstruktion mit anschließendem klar strukturiertem Rehabilitationsprogramm die häufigste Therapiemethode. Bei traumatischen instabilen Meniskusverletzungen insbesondere beim jüngeren Patienten wird immer mehr versucht, den Meniskus zu erhalten. Bei der Behandlung der Gonarthrose verfolgt man hingegen in der Regel von Anfang an einen multimodalen Ansatz. Das Maßnahmenspektrum reicht von Physiotherapie, orthopädischen Hilfsmitteln, intraartikulärer Injektion und medikamentöser Therapie bis zur operativen Intervention. Als fester Bestandteil der konservativen Therapie und in der Rehabilitationsphase spielen Kniebandagen und -orthesen sowohl bei der Gonarthrose, als auch bei Bänderrupturen im Kniegelenk und nach Meniskusverletzungen eine wichtige Rolle. Sie tragen zur Schmerzlinderung und Funktionsverbesserung bei und können die Propriozeption verbessern. Von den Patienten werden sie aufgrund der stabilisierenden Wirkung und der einfachen Handhabung sehr gut akzeptiert.

Hinweis:

Aus Gründen der besseren Lesbarkeit wird auf die gleichzeitige Verwendung der Sprachformen männlich, weiblich und divers (m/w/d) verzichtet. Entsprechende Begriffe gelten im Sinne der Gleichbehandlung grundsätzlich für alle Geschlechter. Die verkürzte Sprachform beinhaltet keine Wertung.

Literatur

1. Kassenärztliche Vereinigung Nordrhein; ICD-10-Schlüssel und Kurztexte (nach Fachgruppen) – 3. Quartal 2020. https://www.kvno.de/fileadmin/shared/pdf/online/verordnungen/morbiditaetsstatistik/100icd_20-3.pdf
2. Bollen S (2000) Epidemiology of knee injuries: diagnosis and tirage. *Br J Sports Med* 34(3):227-8. doi: 10.1136/bjism.34.3.227-a
3. Nicholl NP (1991) Injuries in sport and exercise. Verlag Sports Council, London
4. Garrick JG, Requa RK (2000) Anterior cruciate ligament injuries in men and women: How common are they? In: Griffin LY (Hrsg.): Prevention of noncontact ACL injuries, American Academy of Orthopaedic Surgeons. Rosemont, USA, 37-54
5. Teitz C (2000) Video analysis of ACL injuries, in: Griffin LY (Hrsg.): Prevention of noncontact ACL injuries. American Academy of Orthopaedic Surgeons. Rosemont, USA, S. 89-100
6. Renström P, Ljungqvist A, Arendt E et al (2008) Non-contact ACL injuries in female athletes: an International Olympic Committee current concepts statement. *Br J Sports Med* 42(6):394-412. doi: 10.1136/bjism.2008.048934
7. Petersen W, Rosenbaum D, Raschke M (2005) Rupturen des vorderen Kreuzbandes bei weiblichen Athleten. Teil 1: Epidemiologie, Verletzungsmechanismen und Ursachen. *Dtsch Z Sportmed* 56(6):150-6
8. Gesundheitsdirektion des Kantons Zürich. Ruptur des vorderen Kreuzbandes: operative oder konservative Behandlung? Bericht vom 30. Juni 2009
9. Andrianakos AA, Kontelis LK, Karamitsos DG et al (2006) Prevalence of symptomatic knee, hand and hip osteoarthritis in Greece. The ESORDIG study. *J Rheumatology* 33(12): 2507-13
10. D'Ambrosia RD (2005) Epidemiology of osteoarthritis. *Orthopedics* 28(2 Suppl):s201-5. doi: 10.3928/0147-7447-20050202-04
11. Klußmann A, Gebhardt HJ, Nübling M et al (2010) Fall-Kontroll-Studie zur Bewertung von beruflichen Faktoren im Zusammenhang mit Gonarthrosen – die ArGon-Studie. Bundesanstalt für Arbeitsschutz und Arbeitsmedizin, 1. Aufl., Dortmund
12. Günther KP, Puhl W, Brenner H et al (2002) Klinische Epidemiologie von Hüft- und Kniegelenkarthrosen: Eine Übersicht über Ergebnisse der „Ulmer Osteoarthrose-Studie“. *Z Rheumatol* 61(3):244-9. doi: 10.1007/s00393-002-0404-8
13. Arbeitsgemeinschaft der Wissenschaftlichen Medizinischen Fachgesellschaften (AWMF). Deutsche Gesellschaft für Unfallchirurgie. S1-Leitlinie Vordere Kreuzbandruptur. Letzte Überarbeitung: 15.09.2018 <https://register.awmf.org/de/leitlinien/detail/187-012>
14. Michael JWP, Schlüter-Brust KU, Eysel P (2010) Epidemiologie, Ätiologie, Diagnostik und Therapie der Gonarthrose. *Dtsch Arztebl Int* 107(9):152-62. doi: 10.3238/arztebl.2010.0152
15. Buckup K (2009) Klinische Tests an Knochen, Gelenken und Muskeln. Thieme Verlag, Stuttgart, S. 222-94
16. Sandmann S (2004) Diagnostische Möglichkeiten bei Kniegelenkverletzungen unter besonderer Berücksichtigung klinischer Meniskustests. Inaugural-Dissertation, Münster
17. Zacher J, Carl HD, Swoboda B et al (2007) Bildgebung bei der Arthrose peripherer Gelenke. *Z Rheumatol* 66(3):257-266. doi:10.1007/s00393-006-0112-x
18. Mehl J, Otto A, Baldino JP et al (2019) The ACL-deficient knee and the prevalence of meniscus and cartilage lesions: a systematic review and meta-analysis *Arch Orthop Trauma Surg*; 139(6):819-841. doi: 10.1007/s00402-019-03128-4
19. Lai CCH, Ardern CL, Feller JA et al (2018) Eighty-three per cent of elite athletes return to preinjury sport after anterior cruciate ligament reconstruction: a systematic review with meta-analysis of return to sport rates, graft rupture rates and performance outcomes. *Br J Sports Med*; 52(2):128-138. doi: 10.1136/bjsports-2016-096836
20. AGA-Komitee-Knie-Ligament – <http://www.aga-online.de/komitees/ligament-komitee/>, info@aga-online.de 2018
21. Strobel M, Eder K, Eichhorn J (1997) Grundlagen zur Nachbehandlung nach VKB-Rekonstruktion. *Arthroscopie* 10: 261-266
22. Strutzenberger G, Braig M, Sell S et al (2012) Effect of brace design on patients with ACL-ruptures. *Int J Sports Med* 33(11):934-9. doi: 10.1055/s-0032-1304634
23. Focke A, Steingrebe H, Möhler F et al (2020) Effect of Different Knee Braces in ACL-Deficient Patients. *Front. Bioeng. Biotechnol.* 8:964. doi: 10.3389/fbioe.2020.00964
24. Reer R, Nagel V, Braumann K-M (2004) Welchen Einfluss haben Knieorthesen auf Stabilität und physische Leistungsfähigkeit beim Inline-Skating? *Orthopädie- Technik* 11: 894-902
25. Steadman JR, Cameron-Donaldson ML, Briggs KK et al (2006) A minimally invasive Technique („healing response“) to treat proximal ACL injuries in skeletally immature athletes. *J Knee Surg* 19(1):8-13. doi: 10.1055/s-0030-1248070
26. Murray MM (2009) Current status and potential for primary ACL repair. *Clin Sports Med* 28(1):51-61. doi: 10.1016/j.csm.2008.08.005
27. Grifka J und Dullien S (2009) Knie und Sport. Deutscher Ärzte-Verlag Köln, S. 62
28. Stärke C, Kopf S, Petersen W et al (2009) Meniscal repair. *Arthroscopy* 25(9):1033-44. doi: 10.1016/j.arthro.2008.12.010
29. Choi NH, Kim TH, Son KM et al (2010) Meniscal Repair for Radial Tears of the Midbody of the Lateral Meniscus. *Am J Sports Med* 38(12):2472-6. doi: 10.1177/0363546510376736
30. Van Tienen TG, Hannink G, Buma P (2009) Meniscus replacement using synthetic materials. *Clin Sports Med* 28(1):143-56. doi: 10.1016/j.csm.2008.08.003
31. Rodkey WG, DeHaven KE, Montgomery WH 3rd et al (2008) Comparison of the collagen meniscus implant with partial meniscectomy. A prospective randomized trial. *J Bone Joint Surg Am* 90(7):1413-26. doi: 10.2106/JBJS.G.00656
32. Harris JD, Siston RA, Pan X et al (2010) Autologous chondrocyte implantation: a systematic review. *J Bone Joint Surg Am* 92(12):2220-33. doi: 10.2106/JBJS.J.00049
33. Brouwer RW, van Raaij TM, Jakma TT et al (2005) Braces and orthoses for treating osteoarthritis of the knee. *Cochrane Database Syst Rev* 1: CD004020. doi: 10.1002/14651858.CD004020.pub2
34. Erggelet C (2003) Wertigkeit von Bandagen und Orthesen zur Behandlung der Gonarthrose. *Dtsch Z Sportmed* 54(6):196-8

Bildquellen

Titelbild: Bauerfeind AG
 Abb. 3: Bauerfeind AG
 Abb. in Tab.1-3: Bauerfeind AG

Impressum

Das Kniegelenk: Diagnostik und Therapie

Autor

Prof. Dr. med. Stefan Sell
Ärztlicher Direktor
Gelenkzentrum Schwarzwald
RKH-Krankenhaus Neuenbürg
Marxzeller Straße 46
75305 Neuenbürg

Review

Dr. med. Christian Derveaux, Merzig
Dr. med. Martin Dunsche, Bad Driburg

Zertifiziert durch

Landesärztekammer Hessen

Ärztliche Leitung

Dr. med. Alexander Voigt
Spartaweg 7
97084 Würzburg

Redaktion, Veranstalter und Technik

health&media GmbH
Dolivostraße 9
64293 Darmstadt
redaktion@arztcme.de
www.arztcme.de

ISSN 2512-9333

Transparenzinformation arztCME

Die Inhalte dieser Veranstaltung werden produkt- und dienstleistungsneutral gestaltet. Wir bestätigen, dass die wissenschaftliche Leitung und die Referenten potenzielle Interessenkonflikte gegenüber den Teilnehmern offenlegen.

Prof. Dr. med. Stefan Sell ist medizinischer Berater und Mitglied des Aufsichtsrats der Firma Bauerfeind AG.

Diese Fortbildung wird für den aktuellen Zertifizierungszeitraum von 12 Monaten mit 1950 EUR durch Bauerfeind AG unterstützt. Die Gesamtaufwendungen der Fortbildung in diesem Zeitraum belaufen sich auf 1950 EUR. Die Produktneutralität dieser Fortbildung wurde durch ein Review von zwei Gutachtern geprüft.

Diese Fortbildung ist auf www.arztCME.de online verfügbar. Die Transparenzinformationen sind für den Arzt dort einsehbar.

Lernkontrollfragen

Bitte kreuzen Sie jeweils nur **eine** Antwort an.

1. Etwa wieviel Prozent aller klinisch relevanten Knieverletzungen sind Bandverletzungen?

- a. 10 %
 - b. 20 %
 - c. 30 %
 - d. 40 %
 - e. 50 %
-

2. Welche Aussage zur Epidemiologie von Knieverletzungen ist FALSCH?

- a. Am häufigsten kommen Kreuzbandrupturen in Sportarten mit Sprüngen und plötzlichen Drehbewegungen vor.
 - b. Ungefähr 70 % der Kreuzbandverletzungen entstehen ohne direkte Beteiligung eines Mitspielers.
 - c. Die Inzidenz von Kreuzbandrupturen ist bei männlichen Athleten deutlich höher als bei weiblichen.
 - d. Meniskusläsionen werden in erster Linie durch Verschleiß, nicht durch Unfälle hervorgerufen.
 - e. Von Unhappy Triad spricht man, wenn die Innenmeniskusverletzung in Kombination mit einer Ruptur des Innenbandes und des vorderen Kreuzbandes auftritt.
-

3. Welche Ursache hat den höchsten Anteil an Kreuzbandrupturen in der Schweiz?

- a. Fußball
 - b. Alpines Skifahren
 - c. Sonstige Sportarten
 - d. Berufsunfälle
 - e. Sonstige Tätigkeiten
-

4. Welche Aussage zur Arthrose ist richtig?

- a. Eine Crepitatio kommt bei Arthrose nicht vor.
 - b. Bei Männern entstehen Arthrosen des Kniegelenkes häufiger rechts als links, bei Frauen ist das Verhältnis ebenso.
 - c. Berufliche Tätigkeiten in vorwiegend aufrechter Haltung (Stehen und Gehen) fördern die Gonarthrose.
 - d. Prädiktoren für eine Gonarthrose sind eine falsche Ernährung, eine familiäre Prädisposition sowie Bluthochdruck.
 - e. Traumatische Vorerkrankungen sind ein gelenkspezifischer Risikofaktor für die Entstehung einer Gonarthrose.
-

5. Welche Aussage über die Anatomie des Kniegelenks ist FALSCH?

- a. Das Kniegelenk ist das zweitgrößte Gelenk des Menschen.
 - b. Die Femurkondylen mit ihrer bikonvexen Form, die Tibia medial bikonkav und lateral konkav ermöglichen die klassische Rollgleitbewegung.
 - c. Die Inkongruenz zwischen Tibia und Femur wird durch die Menisken verbessert.
 - d. Die Kreuzbänder stabilisieren durch ihre besondere anatomische Anordnung das Kniegelenk vor allem in anteroposteriorer Richtung.
 - e. Kollateralbänder, die Kniegelenkkapsel und die knieumspannende Muskulatur stabilisieren zusätzlich das Kniegelenk.
-

6. Welches ist KEIN charakteristisches Symptom bei klassischen Knieerkrankungen?

- a. Ein typisches Symptom bei einem Kreuzbandriss ist eine Gangunsicherheit (Giving-way-Phänomen).
- b. Bei einer beginnenden Gonarthrose klagen die Patienten u. a. über Anlaufschmerzen.
- c. Bei einer fortgeschrittenen Gonarthrose persistieren die Schmerzen auch in Ruhe oder während der Nacht.
- d. Typisch für eine Meniskusläsion ist ein dumpfer, pulsierender Schmerz.
- e. Bei Meniskusschädigungen geben Funktionstest basierend auf der Auslösung von Schmerzen durch Druck, Zug oder Scherung diagnostische Hinweise auf eine solche Entität.

7. Welche Aussage zu diagnostischen Testverfahren ist FALSCH?

- a. Grinding-Test: Schmerzen im gebeugten Knie bei Rotation des Unterschenkels unter Zug sprechen für einen Kapsel- / Bandschaden, unter Druck hingegen für eine occulte Fraktur.
- b. Steinmann-I-Zeichen: Schmerzen im medialen Gelenkspalt bei forcierter Außenrotation deuten auf einen Innenmeniskusschaden hin.
- c. Steinmann-II-Zeichen: Bei Innenrotation des Unterschenkels und dem Verdacht eines Außenmeniskusschadens wandert der Druckschmerz bei einer Streckung des Knies nach ventral und beim Beugen nach dorsal.
- d. Zohlen-Zeichen: Im Falle von retropatellaren Knorpelschäden treten Schmerzen retropatellar und / oder parapatellar auf.
- e. Facettendruckschmerztest: Bei einer Retropatellararthrose werden vom Patienten Schmerzen angegeben, besonders bei der Palpation der medialen Gelenkfacette.

8. Welche Aussage zur bildgebenden Diagnostik nach Knieverletzungen ist richtig?

- a. Obligatorisch ist die Röntgenuntersuchung in einer Ebene.
- b. Die Stärke der MRT ist die Fähigkeit, den Knorpel hinsichtlich Volumen und struktureller Veränderungen direkt sichtbar zu machen.
- c. Eine sonographische Kniegelenkuntersuchung hat für die Darstellung der Kreuzbänder, Kollateralbänder und Menisken eine primäre Bedeutung.
- d. Bei Gonarthrose dient die Röntgenuntersuchung als Primärdiagnostik und ist nicht als Verlaufsbeurteilung geeignet.
- e. Die Gelenksonographie kann bei der Arthrose die intraartikuläre Ergussbildung erst sehr spät erfassen.

9. Welches Entscheidungskriterium spricht für eine konservative Therapie bei einer Ruptur des vorderen Kreuzbandes?

- a. Rezidivierende Giving-way-Ereignisse
- b. Komplexe Kniebandverletzungen mit erheblicher Instabilität des Seitenbandsystems
- c. Geringe Instabilität und / oder keine Belastungsanforderung
- d. Begleitende Meniskusläsion
- e. Instabilitätsbedingter Knorpelschaden

10. Welcher Grundsatz bei der Nachbehandlung einer Kreuzbandverletzung bzw. vorderen Kreuzband-Rekonstruktion ist FALSCH?

- a. Nicht gegen den Schmerz üben
- b. Bei Schwellung und Kapselverhärtung die Intensität und die Art der Therapiemaßnahmen anpassen.
- c. Mit Krafttraining erst beginnen, wenn eine ausreichende Gelenkbeweglichkeit vorhanden ist.
- d. Enge Koordination zwischen Physiotherapeut und Patient
- e. Koordinative und propriozeptive Übungen spielen in der Therapie keine Rolle.

Das Kniegelenk: Diagnostik und Therapie (23061BF)

Bitte füllen Sie diesen Antwortbogen **vollständig** aus und senden ihn an die Faxnummer:

+49 (0) 180-3001783 (9 Ct./Min)

Das Online-Lernmodul, die zertifizierende Ärztekammer / Bearbeitungszeitraum finden Sie unter:

www.arztcme.de/kniegelenk-diagnostik-therapie

Weitere CME-Module finden Sie unter www.arztCME.de



Antwort auf Frage	a	b	c	d	e	Bitte bewerten Sie nach dem Schulnoten-System (1 = ja sehr, 6 = gar nicht, Angaben freiwillig)					
						1	2	3	4	5	6
1											
2											
3											
4											
5											
6											
7											
8											
9											
10											
A	Meine Erwartungen hinsichtlich der Ziele und Themen der Fortbildung haben sich erfüllt.										
B	Während des Durcharbeitens habe ich fachlich gelernt.										
C	Der Text hat Relevanz für meine praktische Tätigkeit.										
D	Die Didaktik, die Eingängigkeit und die Qualität des Textes sind sehr gut.										
E	Gemessen am zeitlichen u. organisatorischen Aufwand hat sich die Bearbeitung gelohnt.										
F	In der Fortbildung wurde die Firmen- und Produktneutralität gewahrt.										
G	Diese Form der Fortbildung möchte ich auch zukünftig erhalten.										

Angaben zur Person (bitte leserlich ausfüllen)

Ich bin tätig als:

- niedergelassener Arzt Chefarzt
 angestellter Arzt Oberarzt
 Sonstiges Assistenzarzt

Name, Vorname, Titel

Fachgebiet

Straße, Hausnummer

Name der Klinik / Inhaber der Praxis

PLZ, Ort

E-Mail (freiwillig)

Ja, senden Sie mir bitte regelmäßig den kostenlosen arztCME-Newsletter über aktuelle Fortbildungsangebote zu, den ich jederzeit wieder abbestellen kann.

Erklärung: Ich versichere, dass ich die Beantwortung der Fragen selbstständig und ohne fremde Hilfe durchgeführt habe.

Ort / Datum / Unterschrift

Datenschutzhinweis: Die Erhebung, Verarbeitung und Nutzung der personenbezogenen Daten erfolgt DSGVO-konform. Sie erfolgt für die Bearbeitung und Auswertung der Lernerfolgskontrolle, die Zusage der Teilnahmebescheinigung sowie zur Meldung Ihrer Fortbildungspunkte mittels EFN über den „Elektronischen Informationsverteiler“ (EIV) an die Ärztekammer. Weitere Informationen zum Datenschutz finden Sie auch in unseren Datenschutzbestimmungen unter: www.arztCME.de/datenschutzerklaerung/

EFN- bzw. Barcode-Aufkleber

Arzt-Stempel

arzt  CME

Zertifizierte Fortbildung