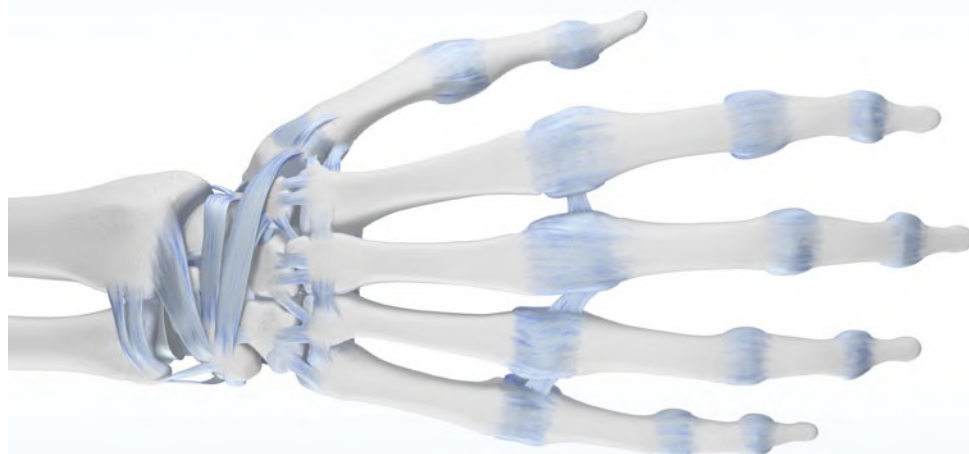

## Verletzungen und Erkrankungen an Handgelenk und Daumenstrahl: Anatomie und Diagnostik

**Prof. Dr. med. Stefan Sell, Neuenbürg**

### Zertifizierung

Landesärztekammer Hessen

Mit freundlicher  
Unterstützung von



### Kursbeschreibung

Erkrankungen und Verletzungen des Handgelenkes und der Hand zählen über die gesamte Lebensspanne hinweg zu den häufigsten Krankheitsbildern. Bei jüngeren Menschen sind es vor allem Sportverletzungen, die zu den Beschwerden führen. Eine Chronifizierung der Beschwerden ist möglich, so dass eine dauerhafte Überlastung von Knochen und Bändern zu einer Arthrose führen kann.

In höherem Lebensalter treten dann degenerative Gelenkveränderungen in den Vordergrund, die die Hand- und Daumensattelgelenke, aber auch die Handwurzel und die Hand betreffen. Beeinträchtigungen der Lebensqualität durch Schmerzen und zunehmenden Funktionsverlust sind häufig die Folge.

Diese CME gibt einen Überblick zu den anatomischen Grundlagen von Hand, Handgelenk und Daumenstrahl, stellt ausgewählte Krankheitsbilder der Hand und des Daumens dar und gibt Hinweise zur klinischen und bildgebenden Diagnostik.

## Einleitung

Erkrankungen und Verletzungen des Handgelenkes und der Hand gehören über die gesamte Lebensspanne hinweg zu den häufigsten Krankheitsbildern. Bei jungen Menschen sind meist Sportverletzungen die Ursache für Beschwerden, wie sie besonders bei Ballsportarten, Inlineskaten, Mountainbiken, Skateboarden, Skifahren, Snowboarden, Klettern und Kampfsportarten auftreten [1]. Hinzu kommen Überlastungssyndrome des Handgelenkes, vor allem in Sportarten wie Turnen, Mountainbiken, Rudern, Gewichtheben, Boxen, Bouldern oder Golf, bei denen große, repetitive Kräfte in unterschiedlicher oder extremer Position auf das Handgelenk und die Hand einwirken. Solche Beschwerden können zu chronischen Überlastungsschäden und / oder Arthrose führen und dürfen deshalb nicht bagatellisiert werden [2]. In höherem Lebensalter treten dann degenerative Gelenkveränderungen in den Vordergrund, die die Hand- und Daumensattelgelenke aber auch die Handwurzel und das Handgelenk betreffen [3]. Dabei wird die Lebensqualität nicht nur durch die Schmerzen beeinträchtigt, sondern auch durch den zunehmenden meist arthrotisch bedingten Funktionsverlust.

Möchte man Verletzungen und degenerativ bedingte Störungen verstehen lernen, sie klinisch und bildgebend adäquat untersuchen und erkennen können, braucht es gute Kenntnisse der komplexen funktionellen Anatomie der Hand sowie des Handgelenkes und deren Kinematik. Ziel des ersten Moduls dieses Fortbildungsbeitrags ist es daher, die anatomischen Grundlagen zu wiederholen, ausgewählte Krankheitsbilder der Hand und des Daumens darzustellen sowie Hinweise für die klinische und bildgebende Diagnostik zu geben.

## Funktionelle Anatomie

Das Handgelenk ist ein multiartikuläres System. Dessen Funktion ist abhängig von intakten Gelenkflächen, einem stabilen Bandapparat sowie den extrinsischen Handgelenk-, Fingerbeuge- und Strecksehnen.

**Drei ossäre Säulen gewährleisten die funktionelle Stabilität des Handgelenks.**

Drei Säulen stabilisieren das Handgelenk (Drei-Säulen-Modell nach Rikli [4]):

- **radiale Säule** mit *Processus styloideus radii* und *Fossa scaphoidea*,
- **intermediäre Säule** mit *Fossa lunata* und dem radialen Teil des distalen Radioulnargelenks,
- **ulnare Säule** mit distaler Ulna und *Discus articularis*.

Für die Stabilität des Handgelenks sind alle drei Säulen hinsichtlich ossärer und ligamentärer Integrität essenziell [5].

## Handwurzel-Skelett

**Das Handgelenk besteht aus zwei Einzelgelenken.**

Das Handgelenk besteht aus **zwei Einzelgelenken**, die eine funktionelle Einheit bilden: **Proximal** befindet sich die *Articulatio radiocarpea* zwischen dem distalen Ende des Radius und der proximalen Handwurzelknochenreihe, **distal** liegt die *Articulatio mediocarpea* zwischen der proximalen und distalen Reihe der Handwurzelknochen (Abb. 1). In der AP (anterior-posterior)-Ebene bildet die Gelenkfläche des Radius zur Radiuschaft-Achse einen radialen Neigungswinkel (radial tilt, radiale Inklination) von durchschnittlich 23° (15°-35°) mit Neigung nach ulnar (Abb. 2a). In der seitlichen Ansicht beträgt der palmare Neigungswinkel (palmar oder volar tilt, Palmare oder volare Inklination) der Radiusgelenkfläche etwa 11° (0-20°) (Abb. 2b) [6].

Das distale Ende von Radius und Ulna formen den Übergang in den Unterarm. Zu beachten ist, dass sich das relative Längenverhältnis von Ulna zu Radius durch die Umwendbewegung (Supination, Pronation) bei der radioulnaren Translation ändert: Bei der Pronation nimmt die Ulna eine distale Position zum Radius ein; bei der Supination eine proximale Position. Dies zu wissen ist bei nichtstandardisierten Röntgen-Aufnahmetechniken wichtig, denn die **veränderlichen Längenverhältnisse** können Plus- und Minusvarianten der Ulna vortäuschen. In Neutralstellung beträgt das Längenverhältnis der Gelenkflächen von Radius zu Ulna  $\pm 2$  mm [6].

## Proximales und distales Handgelenk

Das proximale Handgelenk ist zweiachsig: Die *Articulatio radiocarpalis* ist ein Einzelgelenk und ermöglicht einerseits die Palmar- und Dorsalflexion, andererseits die zum kleinen

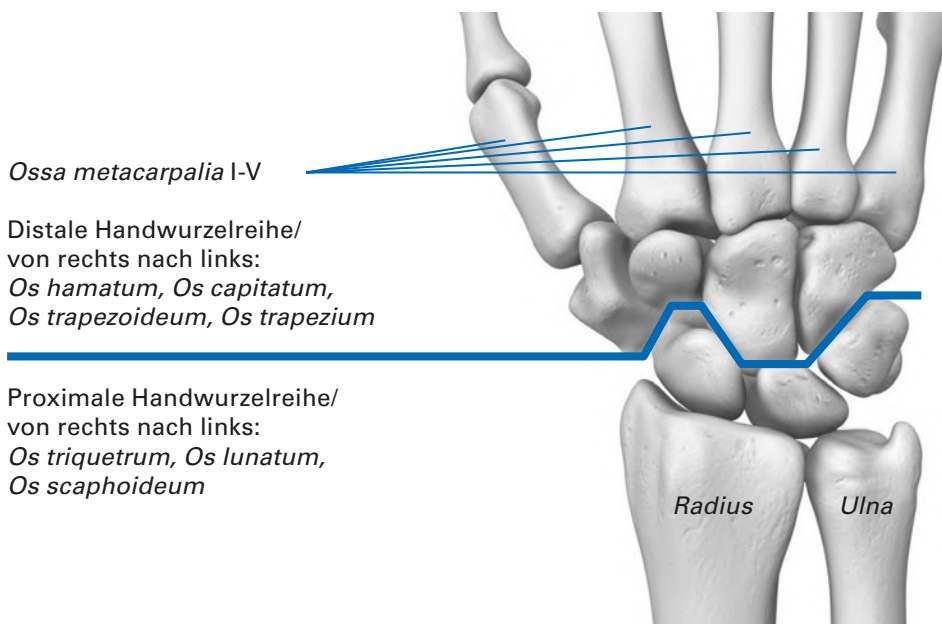


Abb. 1: Anatomie der Handwurzel (dorsale Ansicht), distale und proximale Handwurzelreihe

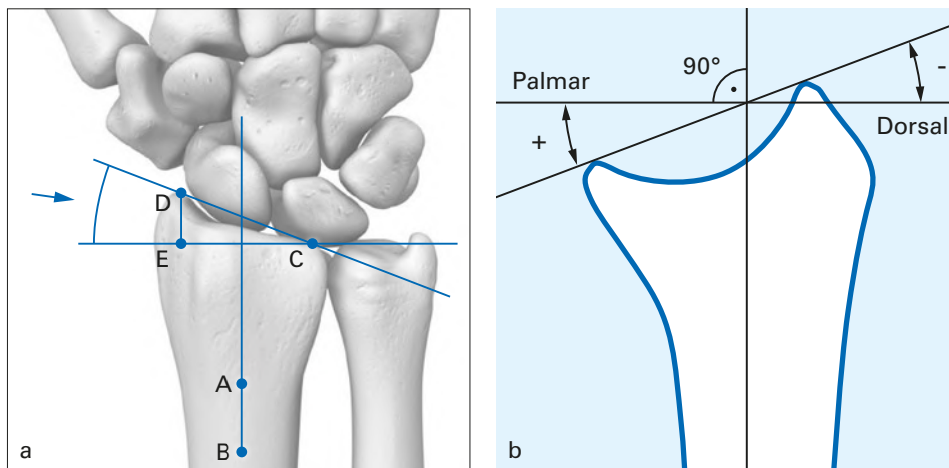


Abb. 2a: Bestimmung des radialen Neigungswinkels der Radiusgelenkfläche (modifiziert nach [17]). Der Punkt C liegt mittig der dorsalen und palmaren ulnaren Radiusecke. Der radiale Radiusgelenkflächenwinkel befindet sich zwischen den Punkten DCE. Der mittlere Wert ist  $23^\circ$  (Bereich von  $15^\circ$ - $35^\circ$ ). Der Abstand der Punkte D und E entspricht der Höhe des Processus styloideus radii. Abb. 2b: Bestimmung des palmaren (volaren) Neigungswinkels der Radiusgelenkfläche (modifiziert nach [17])

Finger gerichtete Ulnarabduktion und die zum Daumen gerichtete Radialabduktion. Die Radiuspfanne verbindet sich mit der proximalen Reihe der Handwurzelknochen, bestehend aus Kahnbein (*Os scaphoideum*), Mondbein (*Os lunatum*), die Ulnargelenkfläche korrespondiert mit dem Dreieckbein (*Os triquetrum*). Die proximalen Flächen dieser Handwurzelknochen bilden eine kontinuierliche Gelenkfläche mit zwei Konvexkrümmungen.

Das distale Handgelenk bildet zwischen den beiden Reihen der Handwurzelknochen einen leicht s-förmigen Gelenkspalt. Vom Daumen aus betrachtet, umfasst die distale Reihe der Handwurzelknochen das große und das kleine Vieleckbein (*Os trapezium*, *Os trapezoideum*), das Kopfbein (*Os capitatum*) und das Hakenbein (*Os hamatum*).

Stellt man sich die Reihe der Handwurzelknochen als unbeweglich vor, so setzt sich das distale Handgelenk aus einer radialen und einer ulnaren Hälfte zusammen. Die **radiale Hälfte** (Trapezium, Trapezoidem auf Basis des Skaphoid) stellt ein planes Gelenk dar. Dagegen ist die **ulnare Hälfte** (Capitatum und Hamatum auf der Konkavfläche von drei Elementen der proximalen Knochenreihe) ein Kondylengelenk [7]. Lichtmann et al [8] betrachten den Karpus funktionell als einen **Ring**. Die Bewegungen in einer derartigen Gelenkverbindung sind abhängig von der Elastizität der Bänder. Es handelt sich um Flexions- und Extensionsbewegungen, um Seitbewegungen und axiale Rotationen [7].

Das proximale Handgelenk erlaubt die Palmar- und Dorsalflexion.

Die Form von Mond- und Kahnbein bestimmt die Funktion der medialen und radialen Knochensäule.

### Interkarpalgelenke

Die gelenkigen Verbindungen der Handwurzelknochen, die Interkarpalgelenke (*Articulationes intercarpales*), sind wegen der zahlreichen versteifenden Bandzüge kaum beweglich. Dennoch ist die Handwurzel kein statischer Knochenbereich. Durch das Anspannen von Ligamenten und den Spielraum der Gelenke ergeben sich Bewegungsmöglichkeiten der Handwurzel [7]. Insbesondere die mediale Knochensäule, bestehend aus Lunatum und Capitatum sowie die radiale Knochensäule, bestehend aus Skaphoid, Trapezium und Trapezoideum, ist für die Funktionalität von Bedeutung (Abb. 3).

Die Form des Os lunatum bestimmt die Dynamik der medialen Knochensäule. Das Os lunatum ist palmar dicker und bauchiger als dorsal, wodurch die Statik der Handwurzel sehr empfindlich ist. Eine vom Os lunatum ausgehende Instabilität wirkt sich über das Os capitatum auf die gesamte Handwurzel aus [7]. Die Form und die Lage des Os scaphoideum bestimmen die Dynamik der radialen Knochensäule. Seitlich betrachtet sieht das Os scaphoideum nieren- oder bohnenförmig aus [7].

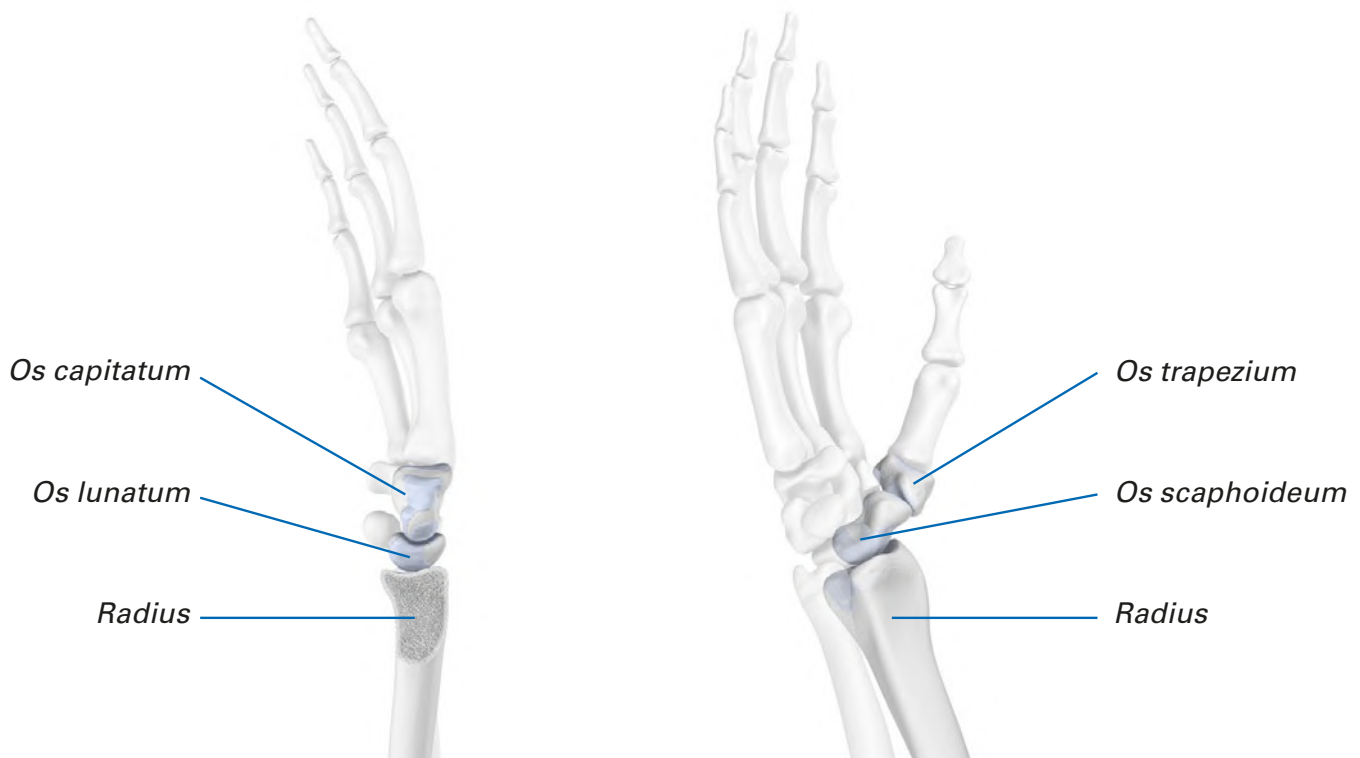


Abb. 3: Schematische Darstellung der Lunatum-Säule links (mediale Knochensäule) und der Skaphoid-Säule rechts (radiale Knochensäule) (modifiziert nach [7])

### Distales Radioulnargelenk und Discus articularis

Das **distale Radioulnargelenk (DRUG)** bildet zusammen mit dem **Discus articularis** (Synonyme: triangulärer fibrocartilaginärer Komplex – **TFCC**, Dreieckplatte, *Discus ulnocarpalis*, *Discus triangularis*, *Discus carpalis triangularis*), mit einem komplexen Knorpel-Band-System sowie mit der Membrana interossea eine rotationsstabile Verbindung von Radius und Ulna sowie von Ulna und Handwurzel [9].

Der **Discus articularis/TFCC** – eine doppelkonkave Faserknorpelscheibe – entspringt am distalen ulna-seitigen Rand des Radius und zieht über die Gelenkfläche der distalen Ulna zum Processus styloideus ulnae sowie über weitere Bandverbindungen weiter an das Dreiecksbein, das Hakenbein und zur Basis des Metacarpale V. Funktionell ist der zweischichtig aufgebaute Diskus am Handgelenk vergleichbar mit einem Meniskus des Kniegelenks („Meniskus des Handgelenks“). Er ist in das Bandsystem des distalen Radioulnargelenks sowie weitere anatomische Strukturen integriert [9].

Die radioulnaren Bänder (Ligamentum radioulnare palmare et dorsale) ziehen vom palmaren Aspekt des Radius zur Ulna und bilden ein starres, stabilisierendes Ringsystem, welches fest mit dem Caput ulnae (ellenkopf) und dem Discus articularis ulnocarpalis (TFCC) verwachsen ist. Die faserknorpeligen Anteile dieses ulnokarpalen Komplexes

puffern wie ein Trampolin Druck- und Scherkräfte, während die ligamentären Anteile stabilisierend auf das ulnocarpale Gelenkkompartiment, das DRUG und die Handwurzel wirken [10].

## Bänder des Handgelenks

Die Bänder des Handgelenks festigen die Handwurzel in frontaler und sagittaler Ebene (Abb. 4). Zwischen den Unterarmknochen und den proximalen Handwurzelknochen wird diese Stabilität vermittelt durch

- ulnare und radiale Kollateralbänder (*Lig. collaterale carpi ulnare*, *Lig. collaterale carpi radiale*)
- palmare und dorsale Speichen-Hand-Bänder (*Lig. radiocarpeum palmare* und *Lig. radiocarpeum dorsale*),
- das Ellen-Hand-Band (*Lig. ulnocarpale palmare*).

Die extrinsischen Bänder an der Handwurzel befinden sich außerhalb des Gelenks und sind mit der Gelenkkapsel verwachsen. Die intrinsischen Bänder liegen innerhalb des Gelenks zwischen den einzelnen Handwurzelknochen. Wesentlich für die Gelenkstabilität sind die interkarpalen Bänder der proximalen Reihe der Handwurzelknochen [11].

**Die interkarpalen Bänder der proximalen Reihe der Handwurzelknochen sind für die Gelenkstabilität wichtig.**

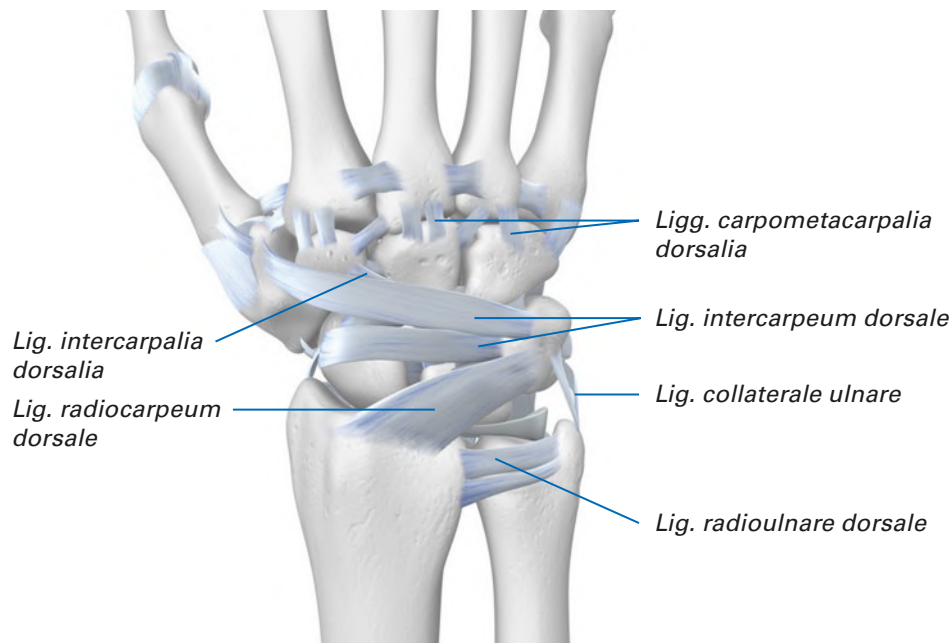


Abb. 4: Bänder des Handgelenks und der Handwurzel (dorsale Ansicht)

## Anatomie des Daumenstrahls

Die funktionell wesentliche Bedeutung des Daumens (Pollex) beruht auf seiner relativen Stellung zu den übrigen Fingern. Er ist essenziell für die Greiffunktion der Hand. Der Daumen besteht aus lediglich zwei Phalanxknochen, der *Phalanx distalis* und *proximalis*. Zusammen mit dem ersten Mittelhandknochen (*Os metacarpale I*), dem großem Vieleckbein (*Os trapezium*) und dem Kahnbein (*Os scaphoideum*) besteht der **radiale Handstrahl** somit aus insgesamt **fünf Knochen** (Abb. 5).

**Der radiale Handstrahl besteht aus fünf Knochen.**

Für die vielseitigen Bewegungsmöglichkeiten des Daumens entscheidend ist das **Daumensattelgelenk/Karpometakarpalgelenk** (*Articulatio carpometacarpalis pollicis*, Daumenwurzelgelenk). Die elastische Kapsel des Daumensattelgelenks und seine Form (funktionelles Kugelgelenk mit zwei Krümmungsradien radioulnar und dorsopalmar) ermöglichen dreidimensionale, komplexe Rotationsbewegungen mit Oppositions, Ab- und Adduktion sowie Beugung und Streckung.

Das **Daumengrundgelenk** (*Articulatio metacarpophalangealis pollicis* / *Articulatio metacarpophalangealis I*) ist die gelenkige Verbindung zwischen dem erstem Mittelhandknochen (*Os metacarpale I = Os metacarpale pollicis*) und dem Fingergrundglied des Daumens (*Phalanx proximalis ossis digiti I*). Es handelt sich um ein **Scharniergelenk**.

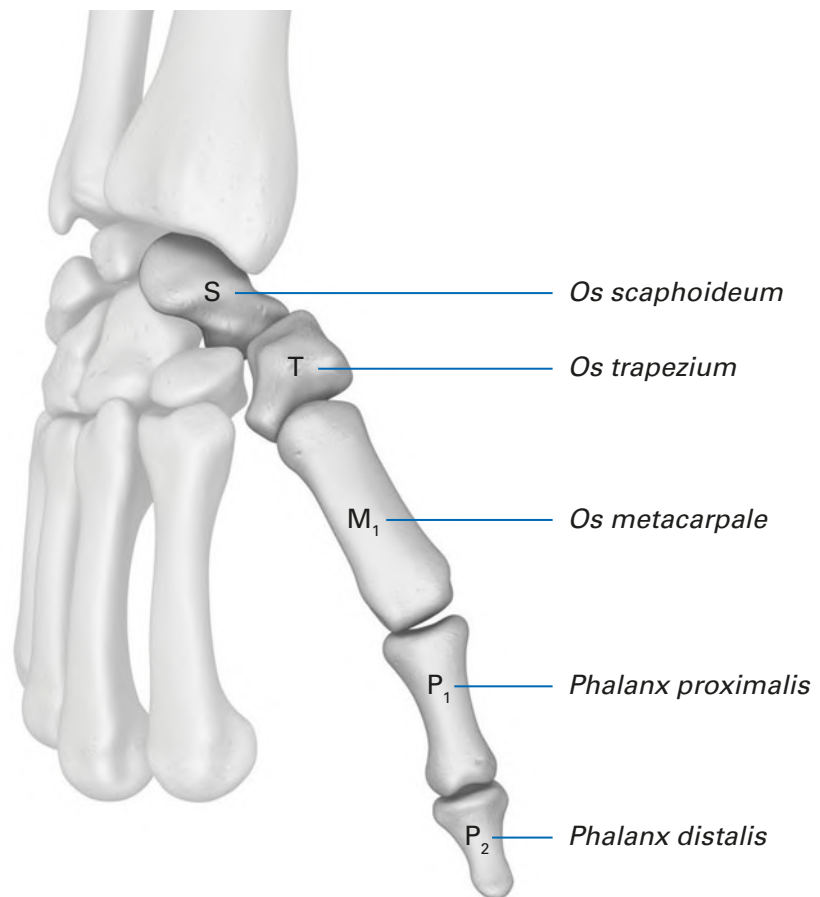


Abb. 5: Schematische Darstellung des radialen Handstrahls (modifiziert nach [7])

## Häufige Krankheitsbilder

### Distale Radiusfraktur

**Die distale Radiusfraktur macht bei Kindern etwa 25 % aller Frakturen aus.**

Distale Radiusfrakturen gehören zu den häufigsten Knochenbrüchen des menschlichen Skeletts: sie machen etwa 25 % der Frakturen bei Kindern aus und etwa 18 % der Frakturen in der älteren Bevölkerung [12]. Die Inzidenz im Alter von über 35 Jahren beträgt bei den Frauen 0,37 % (368 pro 100.000) und bei den Männern 0,09 % (90 pro 100.000) [13]. Besonders häufig treten Radiusfrakturen bei älteren Menschen mit Osteoporose auf sowie bei sportlich aktiven jungen Menschen, vor allem beim Fußballspielen, Skifahren, Snowboarden, Skaten, Inlineskaten, Tanzen und Rugby [14]. Das Frakturrisiko wird außerdem durch das Geschlecht bestimmt. In den USA / Nordeuropa hat eine 50-jährige Frau ein lebenslanges Frakturrisiko des distalen Radius von ca. 15 %, ein Mann von ca. 2 % [13].

Die häufigste Ursache von Frakturen des distalen Radius ist ein Sturz auf die ausgestreckte Hand. Bei osteoporotischem Knochen reicht dafür bereits ein leichter Aufprall aus Standhöhe oder niedriger [14]. Bei jungen Menschen mit gesunden Knochen entsteht die Radiusfraktur oft infolge schwerer Traumata direkt am Knochen oder durch Kompressionsdruck von Kahn- oder Mondbein in Richtung des distalen Radius [15].

Es werden verschiedene Systeme zur Klassifikation angewendet. Oft wird zwischen distalen Radiusfrakturen nach Colles und Smith unterschieden. Bei **Colles-Frakturen** handelt es sich um dorsale Dislokationen des distalen Radiusfragmentes und bei **Smith-Frakturen** um palmare Dislokationen des distalen Radiusfragmentes [16].

Nach der **AO-Klassifikation** (Arbeitsgemeinschaft für Osteosynthesefragen) werden bei Frakturen des distalen Bereichs von Radius und Ulna folgende Typen unterschieden:

- Typ A: extraartikuläre Frakturen,
- Typ B: teilweise intraartikuläre Frakturen,
- Typ C: vollständig intraartikuläre Frakturen.

Hinzu kommen diverse Untergruppen [17].

## Skaphoidfraktur

Das Kahnbein ist der am häufigsten gebrochene Handwurzelknochen. Die Kahnbeinfraktur macht etwa 60-80 % der Karpalfrakturen aus, etwa jede zehnte Handfraktur betrifft das Kahnbein [18, 19, 20]. Betroffen sind vor allem sportlich aktive Männer zwischen dem 20. und 30. Lebensjahr, das Verhältnis betroffener Männer zu Frauen liegt bei 5:1. Vorsichtige Schätzungen gehen von einer Häufigkeit von 35 pro 250.000 pro Jahr oder 1 von 10.000 Erstuntersuchungen aus. Meist handelt es sich um eine Einzelverletzung, seltener um Kombinationen mit komplexen Handgelenks- und Handwurzelverletzungen oder Radiusfrakturen [5, 19]. Die wichtigste Komplikation ist die Pseudarthrose, die eine Handgelenksarthrose bis hin zum karpalen Kollaps zur Folge haben kann.

Skaphoidfrakturen treten häufig nach einem Fall auf die ausgestreckte Hand mit Überstreckung des Handgelenks oder auch mit direkter axialer Kompression auf [21, 22, 23] im Rahmen von Hochrasanztraumen. Etwa 65 % der Skaphoidfrakturen betreffen das mittlere Drittel des Kahnbeins, 15 % das proximale Drittel, 10 % das distale Drittel und 8 % eine distal palmare Protuberanz [24].

Bis zu 50 % der Skaphoidfrakturen werden bei der Erstvorstellung nicht erkannt, weshalb eine rasche Weiterleitung in die fachärztliche Diagnostik bei Verdacht essentiell und von besonderer Bedeutung ist. Hinweisend auf einen Kahnbeinbruch ist neben einer Schwellung über der radialen Handgelenksäule mit schmerzhafter Bewegungseinschränkung des Handgelenkes der Druckschmerz über der Tabatière (Snuffbox).

Für ein differenziertes Therapiekonzept bedarf es neben der suffizienten Diagnostik einer Klassifikation der Kahnbeinbrüche. In Anlehnung an die von Herbert empfohlene Einteilung werden Skaphoidfrakturen zunächst in stabil (hohes Heilungspotenzial) und instabil (niedriges Heilungspotenzial) klassifiziert.

Heilt eine Skaphoidfraktur nicht innerhalb von sechs Monaten knöchern aus, wird von einer **Skaphoidpseudarthrose** gesprochen. Diese entwickelt sich vor allem dann, wenn Skaphoidfrakturen übersehen worden oder nicht adäquat behandelt worden sind. Doch auch bei korrekter fachärztlicher Behandlung kann es zu einer Pseudarthrose des Kahnbeins kommen. Vor allem Frakturen am proximalen Pol benötigen aufgrund der kritischen Durchblutungssituation vergleichsweise lange Heilungszeiten, auch steile Frakturverläufe führen gehäuft zur Skaphoidpseudarthrose [25]. Hinweisgebend sind oben angeführte Symptome.

Grob unterscheiden lassen sich straffe Pseudarthrosen des Kahnbeins mit fibröser Überbrückung und ohne Anzeichen einer Arthrose oder eines karpalen Kollaps sowie mobile Pseudarthrosen mit zunächst diskreter, später deutlicher Kahnbeindeformierung, manifester Arthrose sowie letztlich nekrotischem Zerfall des proximalen Fragments und fixiertem karpalen Kollaps [5]. Pseudarthrosen werden nach der Klassifikation von Herbert und Filan [26] in vier Pseudarthrosetypen unterteilt (Abb. 6).

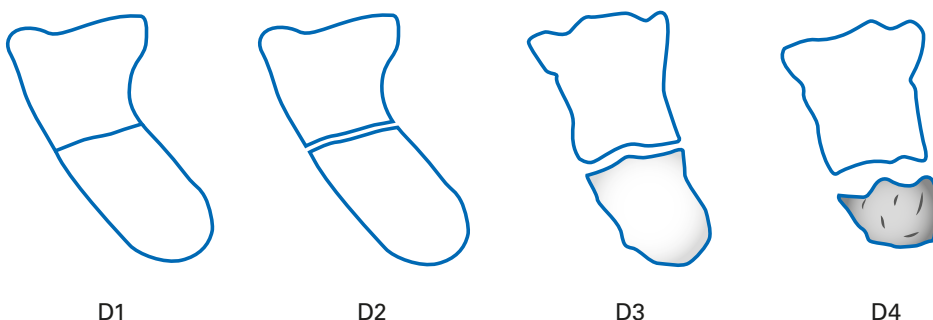


Abb. 6: Klassifikation der Pseudarthrosen nach Herbert und Filan (modifiziert nach [26])

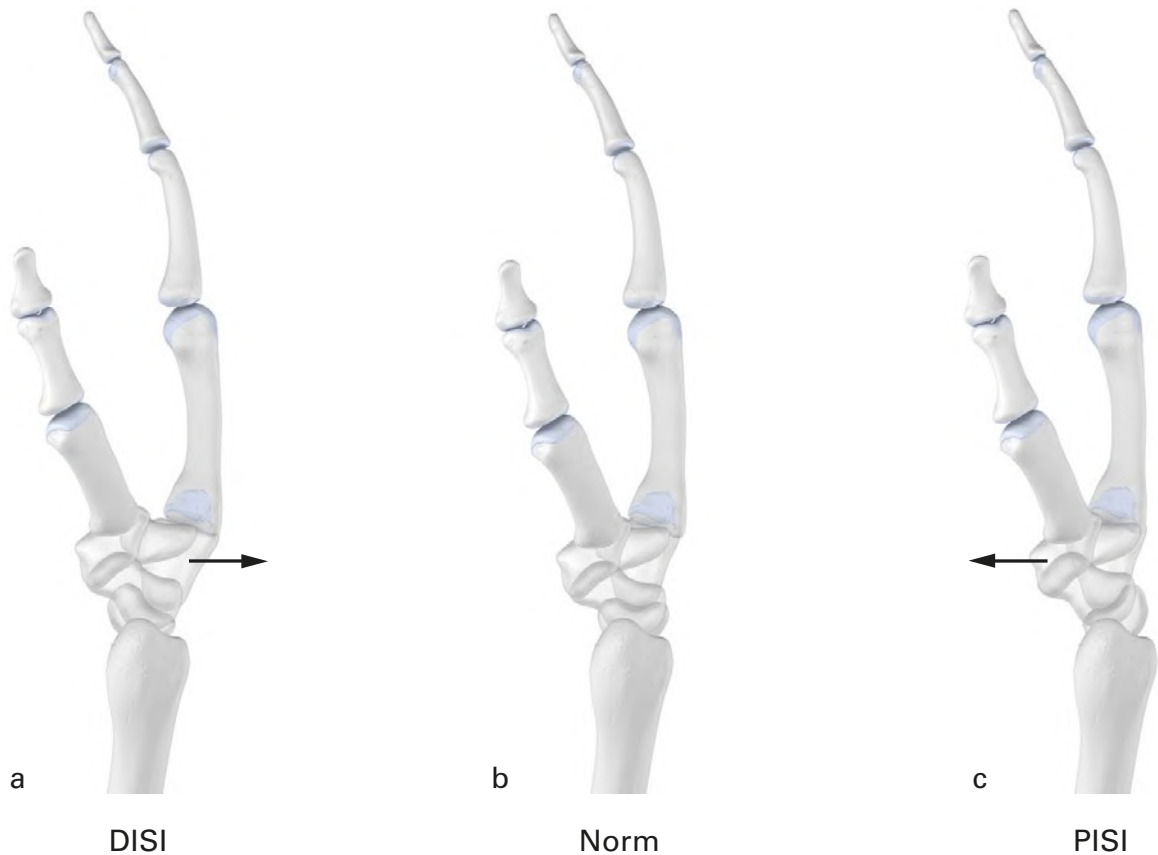
## Bandläsionen und TFCC-Verletzungen

Generell prädisponieren Bandschäden für Handgelenksinstabilitäten. Für die Praxis wichtig sind vor allem **skapholunäre (SL) Bandläsionen**. Dazu kann es leicht bei distalen intraartikulären Radiusfrakturen kommen wie auch bei Stürzen auf das gestreckte Handgelenk. Die häufigste Verletzung ist die **Ruptur** oder **Teilruptur** des SL-Bands, auch die **Elongation** kommt vor.

Das Mondbein hat die Tendenz, durch eine Palmarbewegung nach dorsal zu rotieren, wobei das Kahnbein in Flexion kippt [27] (Abb. 7). Auf Dauer können die Knochen

**Etwa 65 % der Kahnbeinfrakturen betreffen das mittlere Drittel.**

der Fehlbelastung nicht standhalten und es treten ausgedehnten Knorpelschäden auf, die letztlich zum karpalen Kollaps (SLAC-Wrist) führen. Bereits drei Monate nach einer SL-Bandruptur lassen sich erste arthrotische Veränderungen erkennen [11].



**Abb. 7: Schematische Darstellung der dissoziativen Instabilitäten der Handwurzel. Seitliche Ansicht: (a) DISI (Dorsal flexed intercalated Segment Instability)-Fehlstellung, (b) Normalstellung (c) PISI (Palmar flexed intercalated Segment Instability)-Stellung der distalen zur proximalen Karpalreihe (modifiziert nach [11])**

Treten **Schmerzen im Bereich des ulnaren Handgelenks** auf, können diese aus dem ulnokarpalen Komplex (Discus articularis/TFCC) oder aus dem distalen Radioulnargelenk (DRUG) herrühren oder auch von Läsionen des ulnaren Karpus sowie des *M. extensor carpi ulnaris* [5, 28].

Im ulnokarpalen Gelenk besteht z. B. eine Enge zwischen Handwurzel und Ulna oder es bestehen ligamentäre Einrisse mit Instabilität des TFCC. **Läsionen des TFCC** können degenerativ oder traumatisch bedingt sein, letzteres z. B. mit Rissen im radialseitigen Diskusabschnitt, mit Abrissen des Diskus vom *Processus styloideus ulnae* oder der *Incisura ulnaris radii* oder auch bei Rupturen des *Lig. ulnolunatum* bzw. *Lig. ulnotriquetrum*. Es lassen sich vier Hauptmechanismen für eine TFCC-Verletzung unterscheiden:

- Kompressionstrauma durch Stoß entlang des Unterarms: die proximale Handwurzel wird gegen den TFCC gedrückt;
- übermäßige Zug- und Druckbelastung bei Fehlstellungen des distalen Unterarms (z. B. Längendifferenz Radius / Ulna infolge einer verheilten Fraktur);
- starke Zugbeanspruchung bei Handgelenksfrakturen mit Verschiebung der knöchernen Ansatzpunkte des TFCC, Folge können Risse im mittleren radialen oder ulnaren Bereich sein;
- forciertes Hypersupinationstrauma mit Zerreißen des *Lig. radioulnare* und Abreißen des TFCC vom Radius und / oder vom Ligament [9].

Zu den degenerativen Läsionen des TFCC gehören die mukoidzystische Degeneration des Diskus bis hin zur zentralen Perforation mit fortgeschrittener Knorpelschädigung, Arthrose und lunotriquetraler Bandläsion [10].

Zur **Ruptur des ulnaren Seitenbandes am Daumengrundgelenk** siehe Abschnitt „Erkrankungen des Daumens“.



## Handgelenksarthrose

Die Osteoarthrose ist weltweit die häufigste Gelenkerkrankung. Eine Studie aus Schweden zeigte eine klinisch signifikante Osteoarthrose bei 8,5 % der Personen im Alter von 50 bis 70 Jahren [29]. Das Handgelenk gehört dabei zu den häufig betroffenen Gelenken [30]. Ursächlich sind meist Veränderungen des Gelenkknorpels durch frühere Verletzungen oder aseptische Nekrosen von Karpalknochen. Allerdings ist die Datenlage in diesem Punkt dürftig. Es existieren kaum relevante Publikationen zu Knorpeltraumata. In wenigen Serien bei Patienten, bei denen eine Handgelenksarthroskopie vorgenommen worden war, fanden sich bei 17-32 % Knorpelschäden, die sich auf vorangegangene Frakturen oder Bandschäden zurückführen ließen [31]. In der klinischen Praxis werden ligamentäre Verletzungen erfahrungsgemäß oft zunächst als Verstauchungen angesehen – sowohl von Seiten der Patienten als auch von Ärzten, teils wird das vorangegangene Trauma nicht mehr erinnert. Das macht es schwer, später auftretende arthrotische Veränderungen mit einem Trauma in Verbindung zu bringen.

Einen großen Anteil der Knorpeldestruktionen machen jedoch primäre Arthrosen aus, deren Ursachen wir nicht exakt aufzeigen können. Da das Handgelenk kein gewichtstragendes Gelenk ist, leiden nicht alle Patienten nach Knorpelschäden an Beschwerden, selbst bei bereits bestehender Handgelenksarthrose [31].

Aus Untersuchungen bei professionellen Cricket-Spielern geht hervor, dass womöglich Überlastung und repetitive Mikrotraumata für die Entwicklung einer Handgelenksarthrose bedeutsam sein könnten [32]. Hinzu kommt, dass besonders initial die Diagnose von Knorpelschäden im Handgelenk schwierig ist [31].

Unbehandelt führt die Handgelenksarthrose zur Zerstörung der Handwurzel und damit zum Funktionsverlust. Die schwerste Form der arthrotisch geschädigten Handwurzel ist der karpale Kollaps mit zunehmender Vergrößerung des skapholunären Spaltes, fortschreitender Destruktion des proximalen Skaphoidpols und dem Ausweichen des Lunatums nach ulnar bei gleichzeitiger Proximalisierung des Kapitatumkopfes [11].

Je nach Ursache wird beim karpalem Kollaps unterschieden zwischen **SLAC-Wrist** (scapho-lunate advanced collapse), dem eine Schädigung des Bandapparates zwischen Skaphoid und Lunatum zugrunde liegt, und **SNAC-Wrist** (scaphoid nonunion advanced collapse), wofür eine nicht versorgte Fraktur des Kahnbeins ursächlich ist. Therapeutisch sind jeweils drei Schweregrade relevant.

Eine Sonderform der Handgelenksarthrose ist die Arthrose des distalen Radio-Ulnargelenks.

## Lunatummalazie

Die teilweise oder vollständige Nekrose des Mondbeins (Lunatummalazie, Morbus Kienböck) betrifft üblicherweise die dominante Hand, Männer erkranken etwa doppelt so häufig wie Frauen bei einem Altersgipfel zwischen dem 15. und 40. Lebensjahr [33]. Das scheint mit Gefäßschäden im Zusammenhang zu stehen, andererseits werden repetitive Vibrationstraumata, etwa der Umgang mit Druckluftwerkzeugen, angeschuldigt. Als prädisponierend gilt die Minusvariante der Ulna.

Die Patienten klagen über Belastungsschmerzen sowie Bewegungseinschränkungen des Handgelenks, später verbunden mit regionaler Schwellung und Kraftminderung. In der Spätphase finden sich alle Symptome einer deformierenden Handgelenksarthrose [11]. Wird eine adäquate Behandlung versäumt, droht die Auflösung des Mondbeins mit karpalem Kollaps und vollständigem Funktionsverlust der Handwurzel.

## Erkrankungen des Daumens

Hierzu zählen in erster Linie die Rhizarthrose (Arthrose des Daumensattelgelenks) sowie als Verletzung die ulnare Seitenbandruptur am Daumengrundgelenk („Ski-Daumen“).

Die **Rhizarthrose** ist meist idiopathisch und die häufigste Arthrose im Bereich der Hand. Sie betrifft besonders Frauen ab Beginn der Wechseljahre [34]. Sie tritt im Allgemeinen bilateral auf mit Betonung der dominanten Hand. Die Schmerzen sind individuell sehr unterschiedlich ausgeprägt und korrelieren nicht zwangsläufig mit dem radiologischen Befund. Teils bestehen Ruheschmerzen, teils sind die Beschwerden wetterabhängig, starke Beanspruchung verstärkt die Symptomatik. Differenzialdiagnostisch sollte auch an ein Karpaltunnelsyndrom gedacht werden, wobei die Rhizarthrose

**Das Handgelenk ist häufig von Arthrose betroffen.**

**Die Lunatummalazie tritt bei Männern doppelt so häufig wie bei Frauen auf.**

eine (neurogene) Thenaratrophy vortäuschen kann [35]. Im Endstadium einer Rhizarthrose ist der Daumen M-förmig deformiert (Pollex adductus). Klassifiziert wird die Rhizarthrose häufig nach Eaton und Littler, basierend auf streng seitlichen Röntgenaufnahmen, zentriert auf das Trapezium mit übereinander projizierten *Ossa sesamoidea*:

Stadium I: normale Gelenkstellung, ggf. Gelenkspalterweiterung;

Stadium II: Gelenkspaltverschmälerung, Osteophyten, freie Gelenkkörper < 2 mm;

Stadium III: progrediente Gelenkspaltverschmälerung, Osteophyten, freie Gelenkkörper > 2 mm;

Stadium IV: deutliche Fehlstellung, zusätzlich Arthrose des Skaphotrapeziotrapezoidal-Gelenks [36].

Die **Ruptur des ulnaren Seitenbands am Daumengrundgelenk** geschieht häufig bei Ski-Unfällen bei Sturz auf den Griff des Skistocks mit Abduktion des Daumens nach radial. Daher der Name „Ski-Daumen“. Selbstverständlich ist dieser Unfallmechanismus auch bei anderen Sportarten möglich, etwa bei Sturz auf den gestreckten Daumen – gehäuft bei Ballsportarten. Die Folge sind Schwellung und lokaler Druckschmerz, das Daumengrundgelenk lässt sich ulnarseitig aufklappen [1]. Eine unzureichende Versorgung der Verletzung hat die Instabilität im Daumengrundgelenk mit dem Risiko einer frühzeitigen Arthrose zur Folge.

### Exkurs: Überlastungsschäden durch intensive Smartphone-Nutzung

Seit verbreiteter Nutzung von Smartphones werden in der klinischen Praxis zunehmend Daumen- und Handgelenksbeschwerden beobachtet, die offenbar mit den hoch repetitiven Bewegungsabläufen bei Gebrauch zusammenhängen. So konnte in Studien ein direkter Zusammenhang zwischen problematischem Smartphone-Gebrauch und schmerzhafter Tendovaginitis im ersten Strecksehnenfach (Tendovaginitis stenosans de Quervain) nachgewiesen werden. Die Daumen werden dabei vor allem von Teenagern und jungen Erwachsenen sowohl beim Gaming als auch für das Schreiben von Textnachrichten intensiv beansprucht [37-40].

**Insbesondere die Daumen können bei exzessiver Smartphone-Nutzung überlastet werden.**

### Klinische Untersuchungen

Anamnese (z. B. Alter, Beruf, Freizeitaktivitäten, aktuelles oder früheres Trauma, Operationen), Inspektion (z. B. Schwellung, Deformierung), Palpation und Funktionsprüfung geben erste Hinweise, die zu weiteren Untersuchungen führen. Tabelle 1 gibt einen Überblick zu speziellen Testverfahren zur Differenzialdiagnostik von Beschwerden im Handgelenk und Daumengrundgelenk. In Zukunft könnten mit am Handgelenk und der Hand tragbaren Sensoren und 3D-Bewegungsanalysen das bislang limitierte Wissen zu Bewegungen und Belastungen dieser für den Alltag so wichtigen Körperteile erweitert und womöglich die Diagnostik ergänzt werden [41-43].

Funktionstest	
<p><b>Ulnarer Impingement-Test</b></p> 	<p>Das Handgelenk in einer Position der ulnaren Deviation und Extension halten. Dabei hält der Untersucher den Vorderarm und übt Druck auf das Handgelenk aus (z. B. durch Zusammendrücken des Gelenks mit axialem Druck).</p> <p><b>Beurteilung</b> Bei positivem Test zeigen sich Hinweise auf eine TFCC-Verletzung.</p>
<p><b>Fingerextensionstest (Shuck-Test)</b></p> 	<p>Das Handgelenk in Beugstellung fixieren. Der Patient wird aufgefordert, gegen den Widerstand des Untersuchers die Hand zu strecken.</p> <p><b>Beurteilung</b> Schmerzen in der Handwurzel: Hinweis auf radiokarpale und / oder skaphoidale Instabilität, Lunatummalazie.</p>
<p><b>Druckschmerztest</b></p> 	<p>Bei der klinischen Untersuchung lassen sich ein Druckschmerz über der dorsalen Handwurzel sowie ein axialer Stauchungsschmerz über dem dritten Fingerstrahl auslösen.</p> <p><b>Beurteilung</b> Bei positivem Test: Hinweis auf Lunatummalazie</p>
Lunotriquetrale Instabilität	
<p><b>Reagen-Test (lunotriquetraler Ballottement-Test)</b></p> 	<p>Der Untersucher fasst das <i>Os lunatum</i> zwischen Daumen und Zeigefinger der einen Hand und das <i>Os triquetrum</i> mit den Fingern der anderen Hand. Bei fixiertem <i>Os triquetrum</i> bewegt der Untersucher das <i>Os lunatum</i> mehrmals in dorsopalmarer Richtung.</p> <p><b>Beurteilung</b> Der Test ist positiv, wenn die Scherbewegung schmerzhaft ist – selbst, wenn eine lunotriquetrale Instabilität nicht nachweisbar ist. Pronation und Supination verursachen keine Schmerzen, während ein Druckschmerz über dem lunotriquetralen Gelenk sowie ein Bewegungsschmerz provozierbar sind. Betroffene beschreiben die Instabilität gelegentlich als ein Klicken bei Bewegung des Handgelenks.</p>
Skapholunare Instabilität	
<p><b>Watson-Test (Skaphoid-Shift-Test)</b></p> <p>a</p>  <p>b</p> 	<p>Der Patient sitzt mit aufgelegten Ellenbogen. Der Untersucher fixiert das <i>Os scaphoideum</i> in maximaler Ulnarabduktion des Handgelenks zwischen Daumen und Zeigefinger, wobei er mit dem Daumen auf das Tuberculum ossis scaphoidei drückt. Damit hält er das <i>Os scaphoideum</i> in Extension. Das Handgelenk wird nun radial abduziert. Durch den Daumendruck des Untersuchers wird die zu erwartende Flexion des <i>Os scaphoideum</i> verhindert.</p> <p><b>Beurteilung</b> Der Test ist positiv, wenn sich der proximale Pol des <i>Os scaphoideum</i> zum dorsalen Rand der Fossa scaphoidea schiebt, subluxiert und dabei gegen den Zeigefinger stößt. Dieses Schnappen verursacht Schmerzen und deutet auf eine Läsion des skapholunaren Bandapparates. Informationen über das Ausmaß der Läsion gibt der Test allerdings nicht.</p>

<p><b>Skapholunarer Ballotement-Test (Skapholunare Instabilität)</b></p> 	<p>Der Untersucher fasst die Ossa scaphoideum und lunatum jeweils fest zwischen Daumen und Zeigefinger beider Hände und bewegt sie gegenläufig nach dorsal bzw. palmar.</p> <p><b>Beurteilung</b> Eine Instabilität des skapholunaren Bandapparates liegt vor, wenn die Widerstandskraft gegen diese Scherkräfte vermindert ist. Eine schmerzhafte Scherbewegung deutet ebenfalls auf eine Bandverletzung.</p>
<p><b>Grind-Test</b></p> 	<p>Der Untersucher führt mit dem schmerzhaften Daumen malende Bewegungen durch. Dabei wird die Längsachse des Daumens leicht gestaucht.</p> <p>Prüfung des Spitzgriffs</p> <p><b>Beurteilung</b> Schmerzen im Daumensattelgelenk belegen in der Regel eine Rhizarthrose. Zusätzlicher Druckschmerz und eine schmerzhafte Instabilität in dem Gelenk bestätigen dies. Typisch sind Schmerzen im Daumensattelgelenk, wenn der Patient den Daumen gegen den Widerstand der Untersucherhand opponieren soll.</p>
<p><b>Prüfung des Spitzgriffs</b></p> 	<p>Der Patient nimmt einen kleinen Gegenstand zwischen die Kuppen von Daumen und Zeigefinger.</p> <p><b>Beurteilung</b> Im Spätstadium einer Rhizarthrose oder eines Karpaltunnelsyndroms ist der Spitzgriff kraftgemindert bis unmöglich.</p>
<p><b>Prüfung des Schlüsselgriffs</b></p> 	<p>Der Patient soll einen Schlüssel zwischen dem Daumen und der Seite des Zeigefingers festhalten.</p> <p><b>Beurteilung</b> Bei einer Rhizarthrose oder bei Sensibilitätsausfällen an der medialen Seite des Zeigefingers ist der Schlüsselgriff unmöglich.</p>
<b>Seitenbandruptur des Daumens („Skidaumen“)</b>	
<p><b>Stabilitätstest bei ulnarer Kollateralbandruptur am Daumengrundgelenk</b></p> 	<p>Der betroffene Daumen wird vom Patienten im Grundgelenk um 20-30° gebeugt. Der Untersucher führt aus dieser Stellung eine Radialabduktion des Daumens durch.</p> <p><b>Beurteilung</b> Es deutet auf eine Ruptur des ulnaren Kollateralbands, wenn sich der Daumen abduzieren lässt. Bei zusätzlich in Streckstellung aufklappbarem Gelenk liegt vermutlich eine komplexe Kapsel-Band-Verletzung vor.</p>
<p><b>Finkelstein-Test</b></p> 	<p>Der Finkelstein-Test basiert auf Erhöhung der Spannung auf den Extensor pollicis longus an der verengten Stelle am Radius durch Einschlagen des Daumens in der Hohlhand, Ulnaradduktion im Handgelenk und modifiziert durch aktiv versuchte Extension des Daumens. Die aktive Extension des Daumens verstärkt den Schmerz.</p>

Tab. 1: Differenzialdiagnostik bei Handgelenks- und Daumenbeschwerden – Funktionstests (modifiziert nach [44])

## Bildgebende Diagnostik

Die bildgebende Diagnostik umfasst Röntgen (auch Funktions-Belastungsaufnahmen, dynamisch-funktionelle Bewegungsanalyse radiologisch), Sonographie, Computertomographie (CT) oder Kernspintomographie (MRT). Wird über diesen Weg keine zuverlässige Diagnose gestellt, ist eine Arthroskopie des Handgelenks sinnvoll. Mit ihrer Hilfe erhält der Untersuchende Informationen zum Zustand der interkarpalen Gelenkflächen und Bänder.

Die Kegelstrahl (Cone-beam)-Computertomographie (CBCT) ist ein relativ neues schnittbildgebendes Verfahren, das bei okkulten radiokarpalen Frakturen eine hohe Sensitivität und Spezifität aufweist bei zugleich geringer Strahlenbelastung und kurzer Akquisitionszeit. Die CBCT wird damit künftig wahrscheinlich eine zunehmende Rolle im Diagnostikalgorithmus spielen [45].

**Die Kegelstrahl-Computertomographie wird eine zunehmende Rolle in der Diagnostik spielen.**

## Frakturen

Bei Verdacht auf Radiusfraktur erfolgen Standardröntgenaufnahmen in den Ebenen anterior-posterior, lateral sowie in quere Ansicht. Auf anatomische Abweichungen sowie das Vorhandensein und das Ausmaß der Beteiligung von radiokarpalen und distalradioulnaren Gelenken sowie jegliche Hochrisiko-Charakteristika ist zu achten. Eine abnorme radiale Inklination, radiale Höhe, palmare Neigung oder ulnare Varianz sind Anzeichen für eine Verletzung [14]. Komplexe distale Radiusfrakturen sowie isolierte karpale Verletzungen müssen zusätzlich via CT untersucht werden [10].

Bei Verdacht auf eine Skaphoidfraktur sollten Röntgenaufnahmen erfolgen (posterior-anterior, lateral, Skaphoid-Ansichten). Anhand von ebenen Röntgenaufnahmen sind Skaphoidfrakturen nur begrenzt zu erkennen [21]. Bei Unklarheiten können CT oder MRT mit Aufnahmen entlang der Längsachse zur Bestimmung der Dislokation nützlich sein [21, 46].

## Bandverletzungen

Eine **SL-Bandinstabilität** wird erst durch eine Reihe von diagnostischen Verfahren gesichert. Neben dem Watson-Test (s. Tabelle 1) sind das Röntgen im Seitenvergleich, die Aufnahme nach Moneim sowie Stressaufnahmen der Handwurzel die diagnostische Basis. Die MRT und gegebenenfalls dynamisch-funktionelle Bildwandleruntersuchungen mit Videoanalyse sowie vor allem die Arthroskopie vervollständigen die Untersuchungen [11].

Bei Verdacht auf eine Seitenbandruptur des Daumens dient die primäre Röntgendiagnostik dem Ausschluss einer knöchernen Läsion, erst danach folgt die klinisch-funktionelle Untersuchung. Ähnlich verhält es sich bei Rupturen der ulnaren und radialen Kollateralbänder.

Zur **Diagnostik von TFCC-Läsionen** ist die MRT das bildgebende Verfahren der Wahl. Die Befunde müssen in Zusammenschau mit den klinischen Untersuchungsergebnissen interpretiert werden. Zum Teil wird die MR-Arthrographie favorisiert [6]. Bei Diskrepanz zwischen klinischem und MRT-Befund ist die Arthroskopie angezeigt [9, 47]. Außer der Betrachtung vom distalen Radioulnargelenk aus über den dorsoradialen Zugang wird auch empfohlen, die Discus-Unterseite durch Punktion des Gelenks von volar zu untersuchen, wenn entsprechende klinische Hinweise vorliegen. Bei der Schadensanalyse ist bei der Arthroskopie zur funktionellen Untersuchung ein Tasthaken notwendig [9].

**In der Diagnostik von TFCC-Läsionen ist die MRT das Verfahren der Wahl.**

## Handgelenksarthrose

Die **Röntgenaufnahme** des betroffenen Handgelenks in zwei Ebenen stellt die Grundlage in der bildgebenden Diagnostik der Arthrose dar. Werden Bandläsionen vermutet, sind funktionelle Aufnahmen im direkten Vergleich mit der nicht betroffenen Hand nötig. Röntgenzeichen der *Arthrosis deformans* sind die vermehrte subchondrale Sklerosierung, osteophytäre Knochenausziehungen, radiologische Gelenkspaltverschmälerung, subchondrale Geröllzysten und die Gelenkdestruktion [11].

Zum Nachweis der Skaphoidpseudarthrose sind in der Regel Röntgenaufnahmen in zwei Ebenen ausreichend. Sobald sich verdächtige Läsionen zeigen, folgen zusätzliche Schrägaufnahmen (Skaphoidquartett) oder ein Schnittbildverfahren. Die Vitalität des proximalen Kahnbeinpols lässt sich per **kontrastmittelverstärkter MRT** darstellen.

Zu beachten ist, dass das Anfangsstadium einer Lunatummalazie im konventionellen Röntgenbild nicht sichtbar ist. Besteht der klinische Verdacht auf eine beginnende Lunatummalazie, steht zusätzlich die **MRT mit Gadolinium** zur Verfügung. Zur Stadieneinteilung und zur Beurteilung der karpalen Gelenkverhältnisse werden sowohl die CT wie die MRT genutzt [48].

Auch die Diagnose einer Rhizarthrose wird aufgrund klinischer Tests gestellt und meist durch eine Röntgenaufnahme gesichert.

Insgesamt ermöglicht die **MRT** bei Verdacht auf Handgelenksarthrose vor allem die Differenzialdiagnostik und hilft bei der Abgrenzung anderer Handgelenksverletzungen. Mit der **Handgelenksarthroskopie** kann der Zustand der Gelenkknorpel in der Belastungszone visualisiert werden. Gelenkerhaltende Eingriffe können zudem geplant werden.

## Fazit

Häufig sind es Sportverletzungen oder berufliche Überlastungen, die Beschwerden und Läsionen der Hand, der Handgelenke und der Daumen verursachen. Hinzu kommen mit zunehmendem Lebensalter degenerative Veränderungen im Sinne von Arthrosen sowie geschlechtsspezifische Verletzungsmuster. Die damit einhergehenden Schmerzen und Funktionseinschränkungen bedürfen einer genauen klinischen Untersuchung mittels spezifischer Tests bei Kenntnis der Handanatomie, ergänzt um die adäquate Röntgenbildgebung sowie gegebenenfalls Schnittbildverfahren und Arthroskopie, u. a. zur Klassifikation der Verletzungen. Die stufenweise Diagnostik ermöglicht eine stadiengerechte Behandlung.

### Hinweis:

Aus Gründen der besseren Lesbarkeit wird auf die gleichzeitige Verwendung der Sprachformen männlich, weiblich und divers (m/w/d) verzichtet. Entsprechende Begriffe gelten im Sinne der Gleichbehandlung grundsätzlich für alle Geschlechter. Die verkürzte Sprachform beinhaltet keine Wertung.

## Literatur

1. Menke W (2000) Spezielle Sportorthopädie und Sporttraumatologie. Limpert Verlag, Wiebelsheim, S1-1
2. Englert A und Lukas B (2006) Hand und Handgelenk. In: Engelhardt M (Hrsg) Sportverletzungen – Diagnose, Management und Begleitmaßnahmen. Elsevier Urban & Fischer Verlag, München, Jena, S. 235-50
3. Engelhardt M (2003) Epidemiologie der Arthrose in Westeuropa. Dtsch Z Sportmed 54(6): 171-5
4. Rikli DA, Regazzoni P, Babst R (2003) Dorsal double plating for fractures of the distal radius – a biomechanical concept and clinical experience. Zentralbl Chir 128(12):1003-7
5. Towfigh H, Hirner R., Langer M et al (2011) Handchirurgie. Springer Verlag, Berlin, Heidelberg
6. Schmitt R und Lanz U (2004) Bildgebende Diagnostik der Hand. 2. Auflage. Thieme Verlag, Stuttgart
7. Kapandji AI (1984) Funktionelle Anatomie der Gelenke. Schematisierte und kommentierte Zeichnungen zur menschlichen Biomechanik. Band 1: Obere Extremität, Band 40. Ferdinand Enke Verlag, Stuttgart, S.138-153 und S. 208-227
8. Lichtman DM, Schneider JR, Swafford AR et al (1981) Ulnar midcarpal instability – clinical and laboratory analysis. J Hand Surg Am 6(5):515-23
9. Hempfling H (2016) Der Diskus am Handgelenk. OUP 2016; 2:094-105
10. Towfigh H, Hirner R, Langer M et al (2014) Frakturen und Luxationen der Hand. Springer Verlag, Berlin, Heidelberg
11. Dodic T, Kopp J (2010) Arthrosis deformans des Handgelenks. Operative Therapieverfahren bei Handgelenkarthrosen, Lunatummalazie, Handgelenkinstabilitäten. Orthopäd Unfallchirurgie update 5(4):221-238
12. Kamal RN, Shapiro LM (2022) American Academy of Orthopaedic Surgeons/American Society for Surgery of the Hand Clinical Practice Guideline Summary Management of Distal Radius Fractures. J Am Acad Orthop Surg 30(4):e480-e486
13. DGU-Leitlinie Distale Radiusfraktur. AWMF-Registernr. 012-015. <https://register.awmf.org/de/leitlinien/detail/012-015>
14. Petron J (2023) Distal fractures in adults. <https://www.uptodate.com/contents/distal-radius-fractures-in-adults>, abgerufen am: 14.12.2023
15. O'Neill TW, Cooper C, Finn JD et al (2001) Incidence of distal forearm fracture in British men and women. Osteoporos Int 12:555
16. Schroeder JD, Varacallo M. Smith (2023) Fracture Review. In: StatPearls [Internet]. Treasure island (FL): StatPearls Publishing (Last Update: 2022 Nov 25). <https://www.ncbi.nlm.nih.gov/books/NBK547714/>
17. Schmidt-Neuerburg KP, Towfigh H, Letsch R (2001) Tscherne Unfallchirurgie – Ellenbogen Unterarm. Springer Verlag, Berlin
18. Clementson M, Björkman A, Thomsen NOB (2020) Acute scaphoid fractures: guidelines for diagnosis and treatment. EFORT Open Rev 5(2):96-103
19. Fischer S, Bickert B, Radu CA et al (2017) Aktuelle Therapie der Skaphoidfraktur. Trauma Berufskrankh 2017(Suppl 1):1951-56
20. Schädel-Höpfner M, Bickert B, Cumont C et al (2016) Die frische Skaphoidfraktur. Orthopäde 45:945-950
21. deWeber K (2023) Scaphoid fractures. <https://www.uptodate.com/contents/scaphoid-fractures>, abgerufen: 14.12.2023
22. Geissler W, Slade JF (2011) Fractures of the carpal bones. In: Operative Hand Surgery, 6th, Green DP (Ed), Churchill Livingstone, Philadelphia, p 639
23. Dobyns JH, Beckerbaugh RD, Bryan RS et al (1982) Fractures of the hand and wrist. In: Flynn JE (Ed) Hand Surgery, 3rd, Lippincott Williams & Wilkins, Philadelphia
24. Seitz WH Jr, Papandrea RF (2002) Fractures and dislocations of the wrist. In: Heckman JD, Bucholz RW (Eds) Rockwood and Green's Fractures in Adults, 5th, Lippincott Williams & Wilkins, Philadelphia

25. Rüdiger J (2007). Verletzungen der Hand und der Handwurzel. In: Mutschler W und Haas NP (Hrsg): Praxis der Unfallchirurgie. Thieme Verlag, Stuttgart, S. 751-812
26. Filan SL, Herbert TJ (1996) Herbert screw fixation of scaphoid fractures. J Bone Joint Surg Br 78(4):519-29
27. Burgess RC (1987) The effect of rotatory subluxation of the scaphoid on radioscaphoid contact. J Hand Surg Am 12(5 Pt 1):771-4
28. Brüser P (2004) Der ulnare Handgelenkschmerz. Orthopäde 33:638-44
29. Jacobsson L, Lindgarde F, Manthorpe R (1989) The commonest rheumatic complaints over six weeks' duration in a twelve-month period in a defined Swedish population. Prevalences and relationships. Scand J Rheum 18:353-60
30. Engelhardt M (2003) Epidemiologie der Arthrose in Westeuropa. Dtsch Z Sportmed 54(6): 171-5
31. Andersson JK, Hagert E, Brittberg M (2021) Cartilage Injuries and Posttraumatic Osteoarthritis in the Wrist: A Review. Cartilage 13(Suppl 1):1565-1685
32. Jones ME, Davies MAM, Sha K et al (2019) The prevalence of hand and wrist osteoarthritis in elite former cricket and rugby union players. J Sci Med Sport 22(8):871-875
33. Pape D, Kohn D (2009) Aseptische Knochennekrosen. In: Scharf HP, Rüter A, Pohlemann T et al (Hrsg) Orthopädie und Unfallchirurgie. Elsevier Urban & Fischer Verlag, München, Jena, S. 222
34. Armstrong AL, Hunter JB, Davis TR (1994) The prevalence of degenerative arthritis of the base of the thumb in postmenopausal women. J Hand Surg Br 19(3):340-1
35. Bobacz K. Fingerpolyarthrose. Fakten der Rheumatologie 03/2009, [https://www.medmedia.at/fdr\\_ausgaben/fdr200903/](https://www.medmedia.at/fdr_ausgaben/fdr200903/)
36. Eaton RG, Littler JW (1976) Joint injuries and their sequelae. Clin Plast Surg 3(1):85-98
37. Benites-Zapata VA, Jiménez-Torres VE, Ayala-Roldán MP (2021) Problematic smartphone use is associated with de Quervain's tenosynovitis symptomatology among young adults. Musculoskelet Sci Pract 53:102356
38. Baabdullah A, Bokhary D, Kabli Y et al (2020) The association between smartphone addiction and thumb/wrist pain. A cross-sectional study. Medicine 99(10): e19124
39. Morgan SD, Sivakumar BS, An VG et al (2020) A Review of De Quervain's Stenosing Tenosynovitis in the Context of Smartphone Use. J Hand Surg Asian Pac Vol 25(2):133-136
40. Ma T, Song L, Ning S et al (2019) Relationship between the incidence of de Quervain's disease among teenagers and mobile gaming. Int Orthop 43(11):2587-2592
41. Reissner L, Fischer G, List R et al (2019) Assessment of hand function during activities of daily living using motion tracking cameras: A systematic review. Proc Inst Mech Eng H 233(8):764-783
42. Reissner L, Politikou O, Fischer G et al (2020) In-vivo three-dimensional motion analysis of the wrist during dart-throwing motion after midcarpal fusion and radioscapholunate fusion. J Hand Surg Eur 45(5):501-507
43. Nadeem M, Loss JG, Li ZM et al (2022) Ulnar Extension Coupling in Functional Wrist Kinematics During Hand Activities of Daily Living. J Hand Surg Am 47(2):187.e1-187.e13
44. Buckup K (2009) Klinische Tests an Knochen, Gelenken und Muskeln. Thieme Verlag, Stuttgart, S.155-88
45. Fitzpatrick E, Sharma V, Rojoa D et al (2022) The use of cone-beam computed tomography (CBCT) in radiocarpal fractures: a diagnostic test accuracy meta-analysis. Skeletal Radiol 51(5):923-934
46. Bhat M, McCarthy M, Davis TR et al (2004) MRI and plain radiography in the assessment of displaced fractures of the waist of the carpal scaphoid. J Bone Joint Surg Br 86:705
47. Jordan L (2000). Die Wertigkeit der klinischen und der bildgebenden Diagnostik bei Läsionen des Discus ulnocarpalis. Dissertation Heinrich-Heine-Universität Düsseldorf
48. Sauerbier M, Tränkle M, Bickert B et al (2000) Handchirurgie. Therapeutische Möglichkeiten zur Behandlung der Lunatumnekrose. Trauma Berufskrankheit 2(3):232-8
49. Gabl M (2014) Karpale Pseudarthrosen. In: Sauerbier M, Eisenschenk A, Krimmer H, Partecke BD, Schaller HE (Hrsg). Die Handchirurgie (1. Auflage). Urban & Fischer, München

## Bildquellen

Titelbild: Bauerfeind AG  
 Abb. 1+4: Bauerfeind AG





## Impressum

### Verletzungen und Erkrankungen an Handgelenk und Daumenstrahl: Anatomie und Diagnostik

#### Autor

Prof. Dr. med. Stefan Sell  
Ärztlicher Direktor  
Zentrum für operative Medizin  
Gelenkzentrum Schwarzwald  
RKH-Krankenhaus Neuenbürg  
Marxzeller Straße 46  
75305 Neuenbürg

#### Review

Dr. med. Christian Derveaux, Merzig  
Dr. med. Alexander Voigt, Würzburg

#### Zertifiziert durch

Landesärztekammer Hessen

#### Ärztliche Leitung

Dr. med. Alexander Voigt  
Spartaweg 7  
97084 Würzburg

#### Redaktion, Veranstalter und Technik

health&media GmbH  
Dolivostraße 9  
64293 Darmstadt  
redaktion@arztcme.de  
www.arztcme.de

ISSN 2512-9333

#### Transparenzinformation arztCME

Die Inhalte dieser Veranstaltung werden produkt- und dienstleistungsneutral gestaltet. Wir bestätigen, dass die wissenschaftliche Leitung und die Referenten potenzielle Interessenkonflikte gegenüber den Teilnehmern offenlegen.

Prof. Dr. med. Stefan Sell ist medizinischer Berater der Firma Bauerfeind AG.

Diese Fortbildung wird für den aktuellen Zertifizierungszeitraum von 12 Monaten mit 8425 EUR\* durch Bauerfeind AG unterstützt. Die Gesamtaufwendungen der Fortbildung in diesem Zeitraum belaufen sich auf 8425 EUR. Die Produktneutralität dieser Fortbildung wurde durch ein Review von zwei Gutachtern geprüft.

Diese Fortbildung ist auf [www.arztCME.de](http://www.arztCME.de) online verfügbar. Die Transparenzinformationen sind für den Arzt dort einsehbar.

## Lernkontrollfragen

Bitte kreuzen Sie jeweils nur **eine** Antwort an.

1. Die funktionelle Stabilität des gesunden Handgelenks wird gewährleistet ...

---

- a. durch den straffen intrinsischen Bandapparat der Handwurzel.
  - b. durch die Unterarm- und Handmuskulatur.
  - c. durch drei ossäre Säulen und deren ligamentäre Integrität.
  - d. durch den extrinsischen Bandapparat.
  - e. durch die Unterarmknochen in Verbindung mit den Ligg. intercarpea palmaria et dorsalia.
- 

2. Das Handgelenk besteht aus ..., die eine funktionelle Einheit bilden.

---

- a. 11 Einzelgelenken
  - b. 8 Einzelgelenken
  - c. 5 Einzelgelenken
  - d. 3 Einzelgelenken
  - e. 2 Einzelgelenken
- 

3. Welche Aussage ist FALSCH?

---

- a. Das proximale Handgelenk ist zweiachsig.
  - b. Die proximalen Handwurzel- und Unterarmknochen bilden ein Eigelenk.
  - c. Das distale Handgelenk bildet einen leicht S-förmigen Gelenkspalt.
  - d. Die distale Handwurzelreihe besteht aus vier Knochen.
  - e. Das distale Handgelenk erlaubt die Palmar- und Dorsalflexion.
- 

4. Die gelenkigen Verbindungen der Handwurzelknochen ...

---

- a. bilden funktionell einen festen Knochenblock.
  - b. ermöglichen bei Ausfall eines Gelenks die funktionelle Substitution desselben.
  - c. sind funktionell nicht von Bedeutung.
  - d. werden in ihrer funktionellen Dynamik vor allem von der Form des Mond- und des Kahnbeins bestimmt.
  - e. sind funktionell hauptsächlich abhängig von der heterogenen Form des Os capitatum.
- 

5. Welche Aussage ist richtig?

---

- a. Vor allem palmar und dorsale Bänder zwischen Radius und Handwurzel vermitteln Stabilität.
  - b. In erster Linie sind ulnare und radiale Kollateralbänder zuständig für eine stabile Verbindung von Unterarmknochen und Handwurzel.
  - c. Wesentlich für die Gelenkstabilität der Handwurzel sind die Bänder zwischen Kahn- und Mondbein sowie zwischen Mond- und Dreiecksbein.
  - d. Das gesamte Bandsystem von Handwurzel und Handgelenk wird als TFCC bezeichnet.
  - e. Der Discus articularis ist eine unregelmäßig vorkommende anatomische Struktur.
-

6. Welche Aussage zum Daumenskelett ist korrekt?

---

- a. Der radiale Handstrahl besteht aus dem ersten Mittelhandknochen und zwei Phalangen.
  - b. Der radiale Handstrahl besteht aus insgesamt fünf Knochen.
  - c. Bei Amputation der Endphalanx verbessert sich der Pinzettengriff.
  - d. Das Karpometakarpalgelenk ist ein Scharniergelenk.
  - e. Die Articulatio metacarpophalangealis I ist ein Kugelgelenk.
- 

7. Die distale Radiusfraktur ...

---

- a. betrifft in erster Linie ältere Männer.
  - b. macht bei Kindern etwa 25 % aller Frakturen aus.
  - c. entsteht meist nach Sturz auf die palmarflektierte Hand.
  - d. wird seit 2001 nach Decoulx klassifiziert.
  - e. entsteht meist durch Kompressionsdruck über das Dreiecksbein auf den Radius.
- 

8. Die Lunatummalazie ...

---

- a. findet sich bei Männern doppelt so häufig wie bei Frauen.
  - b. entsteht durch Überlastung des Handgelenks bei extensivem Computer- und Smartphone-Gebrauch.
  - c. ist frühzeitig im Röntgenbild zu erkennen.
  - d. wird in erster Linie sonografisch diagnostiziert.
  - e. ist funktionell kaum bedeutsam.
- 

9. Welche Aussage zu Kahnbein-Verletzungen ist FALSCH?

---

- a. Die Kahnbeinfraktur macht bis zu 80 % der Karpalfrakturen aus.
  - b. 65 % der Kahnbeinfrakturen betreffen das distale Drittel.
  - c. Die Pseudarthrose entwickelt sich vor allem, wenn die frische Kahnbeinfraktur übersehen worden ist.
  - d. Zum Nachweis der Skaphoidpseudarthrose sind meist Röntgenaufnahmen in zwei Ebenen ausreichend.
  - e. Die anfällige Durchblutungssituation des Kahnbeins begünstigt eine sekundäre Arthrose.
- 

10. Welche Aussage zur Handgelenksarthrose trifft NICHT zu?

---

- a. Das Handgelenk gehört zu den häufigsten von Arthrose betroffenen Gelenken.
  - b. Ursache sind meist frühere Knorpelverletzungen oder aseptische Knochennekrosen.
  - c. Fehlende Schmerzsymptomatik schließt eine Handgelenksarthrose aus.
  - d. Die zunehmende Vergrößerung des skapholunären Spalts kann auf einen drohenden karpalen Kollaps hindeuten.
  - e. Unter einem SLAC-Wrist wird ein karpaler Kollaps verstanden, dem ein Bandschaden zwischen Skaphoid und Lunatum zugrunde liegt.
-



## Verletzungen und Erkrankungen an Handgelenk und Daumenstrahl: Anatomie und Diagnostik (24011BF)

Bitte füllen Sie diesen Antwortbogen **vollständig** aus und senden ihn an die Faxnummer:

**+49 (0) 180-3001783** (9 Ct./Min)

Das Online-Lernmodul, die zertifizierende Ärztekammer / Bearbeitungszeitraum finden Sie unter:

**www.arztcme.de/handgelenk-anatomie-diagnostik**

Weitere CME-Module finden Sie unter [www.arztCME.de](http://www.arztCME.de)



Antwort auf Frage	a	b	c	d	e	Bitte bewerten Sie nach dem Schulnoten-System (1 = ja sehr, 6 = gar nicht, Angaben freiwillig)					
						1	2	3	4	5	6
1											
2											
3											
4											
5											
6											
7											
8											
9											
10											
<b>A</b>	Meine Erwartungen hinsichtlich der Ziele und Themen der Fortbildung haben sich erfüllt.										
<b>B</b>	Während des Durcharbeitens habe ich fachlich gelernt.										
<b>C</b>	Der Text hat Relevanz für meine praktische Tätigkeit.										
<b>D</b>	Die Didaktik, die Eingängigkeit und die Qualität des Textes sind sehr gut.										
<b>E</b>	Gemessen am zeitlichen u. organisatorischen Aufwand hat sich die Bearbeitung gelohnt.										
<b>F</b>	In der Fortbildung wurde die Firmen- und Produktneutralität gewahrt.										
<b>G</b>	Diese Form der Fortbildung möchte ich auch zukünftig erhalten.										

**Angaben zur Person** (bitte leserlich ausfüllen)

Ich bin tätig als:

niedergelassener Arzt

Chefarzt

angestellter Arzt

Oberarzt

Sonstiges

Assistenzarzt

Name, Vorname, Titel

Fachgebiet

Straße, Hausnummer

Name der Klinik / Inhaber der Praxis

PLZ, Ort

E-Mail (freiwillig)

Ja, senden Sie mir bitte regelmäßig den kostenlosen arztCME-Newsletter über aktuelle Fortbildungsangebote zu, den ich jederzeit wieder abbestellen kann.

**Erklärung: Ich versichere, dass ich die Beantwortung der Fragen selbstständig und ohne fremde Hilfe durchgeführt habe.**

Ort / Datum / Unterschrift

Datenschutzhinweis: Die Erhebung, Verarbeitung und Nutzung der personenbezogenen Daten erfolgt DSGVO-konform. Sie erfolgt für die Bearbeitung und Auswertung der Lernerfolgskontrolle, die Zusage der Teilnahmebescheinigung sowie zur Meldung Ihrer Fortbildungspunkte mittels EFN über den „Elektronischen Informationsverteiler“ (EIV) an die Ärztekammer. Weitere Informationen zum Datenschutz finden Sie auch in unseren Datenschutzbestimmungen unter: [www.arztCME.de/datenschutzerklaerung/](http://www.arztCME.de/datenschutzerklaerung/)

EFN- bzw. Barcode-Aufkleber

Arzt-Stempel





arzt  CME

---

Zertifizierte Fortbildung